

Hanseníase multibacilar em paciente transplantado renal: relato de caso

Multibacillary leprosy in a renal recipient patient: a case report

Autores

Flávia Albuquerque de Rezende Dutra¹

Marcelo Grossi Araújo¹

Kátia de Paula Farah¹

Mônica Maria Moreira Delgado Maciel¹

Fernando das Mercês Lucas Junior¹

Stanley de Almeida Araújo¹

Antonio Carlos Martins Guedes¹

¹ Universidade Federal de Minas Gerais (UFMG).

RESUMO

O Brasil é um país onde a hanseníase ainda é um problema de saúde pública, apresentando mais de 30.000 novos casos por ano nos últimos anos. Apesar do crescente número de transplante de órgãos sólidos realizados no país, sobretudo o transplante renal, não são frequentes os relatos dessa micobacteriose em pacientes imunossuprimidos pelas medicações pós-transplante. Os autores relatam um caso de hanseníase multibacilar manifestada 12 anos depois do transplante renal, acompanhado desde o diagnóstico, durante a poliquimioterapia, tratamento e seguimento do eritema nodoso hansênico.

Palavras-chave: hanseníase; hanseníase multibacilar; infecções por micobactéria não tuberculosa; *Mycobacterium leprae*; transplante de rim; transplante heterólogo.

ABSTRACT

Leprosy is still a public health concern in Brazil, where more than 30,000 new cases are detected every year. There are few reports of this mycobacteriosis in immunosuppressed patients, despite the increasing number of solid organ transplantation and the use of post-transplant drugs in this country. The authors describe a case of multibacillary leprosy in a renal transplant recipient, detected 12 years after the procedure, and discuss the therapy, adverse effects and management of leprosy reactions in patients immunosuppressed by drugs.

Keywords: heterologous; kidney transplantation; leprosy, lepromatous; leprosy, multibacillary; mycobacterium infections, nontuberculous; *Mycobacterium leprae*; transplantation.

INTRODUÇÃO

A hanseníase é uma doença granulomatosa causada pelo *Mycobacterium leprae*, endêmica em várias regiões do mundo, que caracteristicamente acomete pele e nervos periféricos.¹ A doença pode cursar com reações imunológicas que, por sua vez, podem afetar vários órgãos. O Brasil é o segundo país em número de casos, responsável por 14,3% dos casos novos diagnosticados no mundo e mais de 92% dos casos das Américas, enquanto a Índia detém o maior número absoluto de casos com 57,8% do total mundial.² A infecção por micobactérias atípicas ou não tuberculosas (MNT), incluindo a hanseníase, é rara nos transplantados renais (< 1%).^{3,4}

Os transplantes de órgãos sólidos cresceram de maneira rápida no Brasil, assim como a expectativa de vida desses pacientes. Em 2012, foram realizados 7426 transplantes de órgãos, sendo 5385 (72,5%) de rins.⁵ A descrição da hanseníase em transplantados é rara na literatura.^{4,6-8} Questões referentes ao manejo do caso, forma de aquisição e eventual caráter oportunístico da infecção, em virtude da situação de imunossupressão desses indivíduos, devem ser considerados nessa associação. Descreve-se um paciente imunossuprimido após transplante renal que apresentou hanseníase dimorfa virchowiana quase 12 anos após o transplante e que cursou com reação do tipo eritema nodoso durante e após o tratamento específico.

Data de submissão: 20/02/2014.

Data de aprovação: 06/05/2014.

Correspondência para:

Flávia Albuquerque de Rezende Dutra.

Hospital das Clínicas e Faculdade de Medicina da Universidade Federal de Minas Gerais

(HC-UFMG); Departamento de Clínica Médica.

Av. Alfredo Balena, nº 110, Santa Efigênia. Belo Horizonte, MG, Brasil.

CEP: 30.150-260.

E-mail: flaviaard@ufmg.br

DOI: 10.5935/0101-2800.20150019

OBJETIVO


Reportar um caso de paciente imunossuprimido após transplante de órgão sólido que apresentou hanseníase, discutindo particularidades de seu manejo terapêutico.

RELATO DO CASO

Paciente adulto, masculino, submetido a transplante renal em agosto de 1993, doador vivo relacionado (irmão), com história de doença renal crônica secundária à glomerulonefrite mesangioproliferativa. Foi encaminhado ao serviço de dermatologia pela equipe de transplante renal do HC-UFMG em junho de 2005 devido ao surgimento de lesões cutâneas descritas como nódulos no membro superior esquerdo e vesículas rotas, deixando crostas no membro inferior esquerdo.

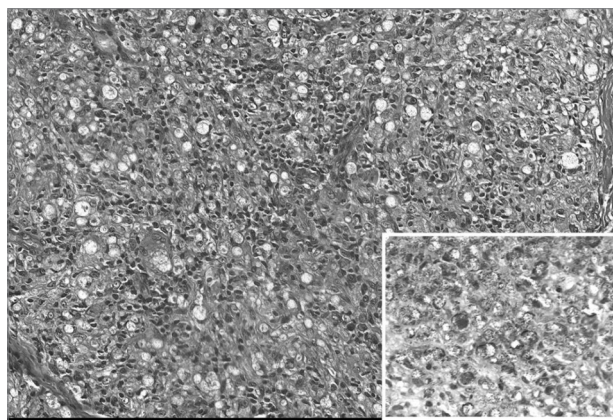
Na ocasião, estava em uso de ciclosporina 150 mg/dia, micofenolato mofetila 2 g/dia, prednisona 5 mg/dia e losartan 50 mg/dia. Foi biopsiado um nódulo no braço, que mostrou achados compatíveis com hanseníase multibacilar (Figuras 1 e 2). A baciloscopia dos lóbulos das orelhas e cotovelos mostrou índice baciloscópico (IB) de 0,75.

Figura 1. A epiderme mostra-se retificada e na derme, separado por faixa de Unna, há infiltrado inflamatório denso, com predomínio de células de Virchow (detalhe) - HE 200 e 400.



O diagnóstico foi de hanseníase dimorfa-virchowinana, sendo iniciado o tratamento com poliquimioterapia (PQT) convencional para hanseníase multibacilar, estabelecida pelo Ministério da Saúde (a saber: dapsona 100 mg/dia e clofazimina 50 mg/dia por 12 meses, além de 12 doses assistidas, em intervalos mensais, de rifampicina 600 mg, dapsona 100 mg e clofazimina 100 mg). A função neural foi avaliada periodicamente por meio de

Figura 2. MHV. Predomínio de células espumosas (HE 400x) e, no detalhe, presença de grande número de bacilos íntegros, isolados e em globias (Wade 400x).



exame clínico feito pelo médico dermatologista e pela equipe responsável pela prevenção de incapacidades composta por fisioterapeuta, enfermeira e terapeuta ocupacional, sendo utilizados estesiômetros de Semmes-Weinstein, além da avaliação funcional dos nervos periféricos.⁹ Foram detectados sinais de neurite silenciosa no território dos nervos tibiais, sendo aumentada a dose de prednisona para 40 mg/dia.

Durante o acompanhamento clínico, evoluiu com melhora da função neural e das lesões cutâneas, mantendo função renal e hepática estáveis, porém, cursando com alterações no eritrograma atribuídos ao uso da dapsona (Tabela 1). Os níveis de ciclosporina (CyA) foram mantidos dentro dos valores preconizados pela literatura¹⁰ (Tabela 2). Por volta da sétima dose assistida de PQT e com dose de corticoide reduzida para 15 mg/dia, compareceu à consulta apresentando lesões cutâneas de eritema nodoso hansênico clássico (ENH), lesões vesíco-bolhosas, além de placas eritemato-infiltradas disseminadas. O quadro foi interpretado como reacional misto (reação reversa e ENH), sendo mantida aquela dose de prednisona e iniciada talidomida 100 mg. A PQT foi mantida durante 1 ano, conforme é a recomendação,¹ permanecendo em uso de talidomida e prednisona para controle dos estados reacionais. Em dezembro de 2007, foi submetido à biópsia renal devido à alteração da função do enxerto (creatinina sérica = 1,49 mg/dl e proteinúria nefrótica). A biópsia renal mostrou glomérulos exibindo alças púvrias, fibrose, discreto infiltrado inflamatório intersticial e atrofia tubular leve, com ausência de sinais histológicos de amiloidose (Figura 3).

TABELA 1 EXAMES LABORATORIAIS SEQUENCIAIS NA VIGÊNCIA DO TRATAMENTO POLIQUIMIOTERÁPICO

Data	14/09/2005	24/10/2005	18/01/2006	06/03/2006	17/05/2006	01/06/2006	26/07/2006	10/10/2006
Dose PQT	0	1	4	6	8	8	10	11
Hb	13,5	11,7	9,67	10,2		8,3	11,1	10,2
Ureia	35					39		39
Cr	1,2		1,4		1,5	1,5	1,5	1,7
Na ⁺		137	130		134	135		
K ⁺	4,3	4,4	4,1		4,6	4,6		4,4
AST		24	27		15			
ALT		20	31		16			
FA		99			75			

PQT: Poliquimioterapia; Hb: Hemoglobina (g/dl); Ureia (mg/dl); Cr: Creatinina (mg/dl); Na⁺: Sódio sérico (mmol/L); K⁺: Potássio sérico (mmol/L); AST: Aspartato transaminase (U/L); ALT: Alanina transaminase (U/L); FA: Fosfatase alcalina (U/L).

TABELA 2 NÍVEIS SÉRICOS DE CICLOSPORINA - C0 E C2, NA VIGÊNCIA DO TRATAMENTO PADRÃO PARA HANSENÍASE MULTIBACILAR

Data	Nível de CyA	Dose diária de CyA	Nível de Creatinina	Valor de Referência ¹⁰
16/03/2005	C2: 364 ng/ml	100 + 50 mg	1,3 mg/dl	até 800 ng/ml*
22/03/2006	C2: 447 ng/ml	100 + 50 mg		até 800 ng/ml*
26/07/2006	C2: 324 ng/ml	50 + 50 mg	1,5 mg/dl	até 800 ng/ml*
25/10/2006	C0: 30 ng/ml	50 + 50 mg**		15-200 ng/ml***

CyA: Ciclosporina. C0: Nível de CyA colhido logo antes de se tomar o medicamento. C2: Nível de CyA colhido duas horas após tomar o medicamento. * A partir do primeiro ano pós-transplante renal. ** A dose foi aumentada para 100 + 50 mg/dia nessa ocasião. *** A partir do terceiro mês pós-transplante renal.

O paciente manteve o quadro de reações cutâneas até o ano de 2009, quando foi suspensa definitivamente a talidomida e mantido o corticoide na dose de 5 mg/dia pela equipe de transplante renal. Avaliações sucessivas mostraram melhora progressiva da função neural, concluindo o tratamento sem sequelas (grau zero de incapacidade). Realizou acompanhamento dermatológico regular, apresentando melhora total das lesões de pele e negatização do IB. No seguimento pós-tratamento, cursou com aumento progressivo da proteinúria e piora das escórias renais, retornando à terapia hemodialítica em junho de 2012.

DISCUSSÃO

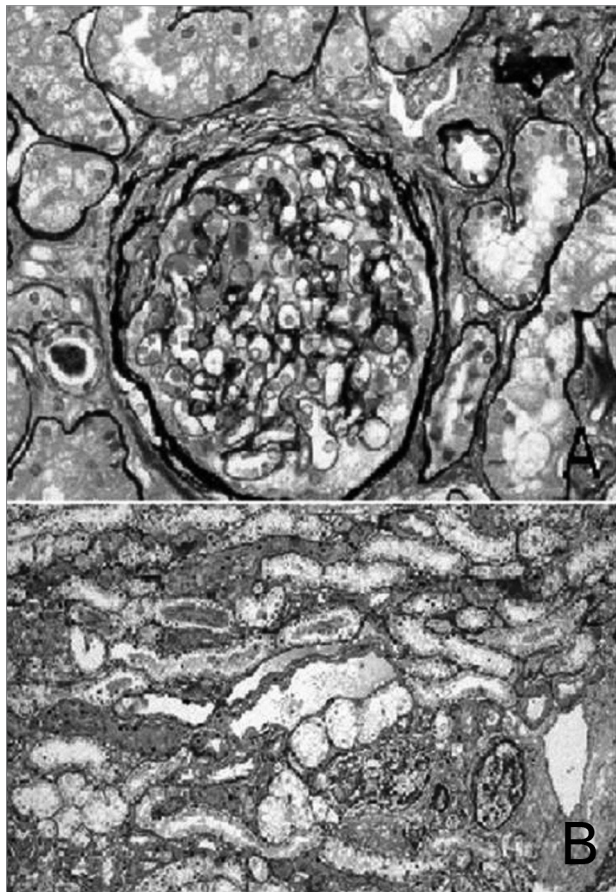
As diversas formas clínicas em que a hanseníase se apresenta dependem basicamente da resposta imune elicitada pelo hospedeiro contra o bacilo. A terapia imunossupressora após transplante de órgão sólido compromete a resposta imune celular.^{11,12} Sabe-se que indivíduos portadores de formas multibacilares da hanseníase têm resposta imune celular inadequada contra o *M. leprae*, marcadamente na forma virchowiana. Esta se caracteriza por lesões cutâneas múltiplas e infiltrativas, acometimento neural geralmente

simétrico e, com frequência, cursa com reações imunológicas relacionadas.

As drogas usadas na poliquimioterapia convencional (clofazimina, rifampicina em dose mensal e dapsona) não interagem significativamente com os imunossupressores comumente utilizados e não parecem deteriorar a função dos órgãos transplantados.^{4,7,8} O mesmo pode se dizer da talidomida, droga que foi usada nesse caso para controle das reações de ENH. O ENH é considerado uma síndrome de imunocomplexos, com a participação de citocinas pró-inflamatórias como o fator de necrose tumoral alfa.¹³ Vários órgãos podem ser afetados durante as reações e as manifestações renais podem ser proteinúria e cilindúria. Além disso, o desenvolvimento de amiloidose secundária pode ser encontrado em casos reacionais de longo tempo de evolução.¹⁴

Em estudo prospectivo brasileiro, disfunção renal foi observada em 3,8% dos casos, associada a formas multibacilares, reações e idade avançada.¹⁴ No caso em estudo, a PQT padrão, bem como as drogas usadas para controle de reações, foram bem toleradas e a função renal foi mantida estável durante todo o tratamento. O dano renal instalado nos últimos anos de seguimento foi atribuído à nefropatia crônica do

Figura 3. Enxerto renal. A: (HE 400x) Glomérulo exibindo alças capilares pérvias e fibrose capsular. B: (PAS 200x) Fibrose intersticial e atrofia tubular discreta, contendo de permeio raro infiltrado inflamatório mononuclear.



enxerto secundário à rejeição crônica celular. Devido à infecção e à disfunção do enxerto, tentou-se manter o nível sérico de CyA o mais baixo possível. Os ajustes na dosagem do medicamento foram feitos de acordo com seu nível sérico, níveis de creatinina e também pela presença de infecção.

O seguimento do caso mostrou até o momento evolução similar a casos de hanseníase multibacilar em imunocompetentes. A experiência na literatura de casos da doença em transplantados, assim como em imunossupressão adquirida por doenças mieloproliferativas ou pelo vírus da imunodeficiência humana, recomenda o tratamento com poliquimioterapia padrão, corticoterapia e/ou talidomida nas reações,^{4,6-8} respeitando-se particularidades clínicas de cada caso. Fica a questão referente ao papel da imunossupressão no aparecimento da hanseníase neste relato. Não foi detectado caso

em contatos domiciliares, assim como no doador ao longo desses anos, verificado no registro do sistema nacional de agravos de notificação (SINAN). Contudo, o paciente é procedente de área hiperendêmica no estado de Minas Gerais, o que certamente pode ter facilitado infecções pregressas ou posteriores ao transplante, não se descartando a hipótese de que a imunossupressão possa ter contribuído para o adoecimento. A forma clínica do caso está de acordo com a literatura, que registra predominância de formas multibacilares em transplantados de órgãos sólidos.^{4,7,8,12}

REFERÊNCIAS

1. Britton WJ, Lockwood DN. Leprosy. *Lancet* 2004;363:1209-19. PMID: 15081655 DOI: [http://dx.doi.org/10.1016/S0140-6736\(04\)15952-7](http://dx.doi.org/10.1016/S0140-6736(04)15952-7)
2. WHO. Global leprosy: update on the 2012 situation. *Week Epidemiol Rec* 2013;88:365-80.
3. Mota PC, Vaz AP, Ferreira IC, Bustorff M, Damas C. Pulmão e transplante renal. *Rev Port Pneumol* 2009;15:1073-99.
4. Ardalan M, Ghaffari A, Ghabili K, Shoja MM. Lepromatous leprosy in a kidney transplant recipient: a case report. *Exp Clin Transplant* 2011;9:203-6.
5. Dimensionamento dos Transplantes no Brasil e em cada estado (2005-2012). Registro Brasileiro de Transplantes 2012; 18 [Acesso 9 set 2014]. Disponível em: <http://abto.org.br/abtov03/Upload/file/RBT/2012/RBT-dimensionamento2012.pdf>
6. Vettorato G, Carvalho AVE, Lecompte SM, Trez EG, Garcia VD, Keitel E. Frequência de dermatoses infecciosas em 208 pacientes transplantados renais. *An Bras Dermatol* 2003;78:283-8. DOI: <http://dx.doi.org/10.1590/S0365-05962003000300004>
7. Guditi S, Ram R, Ismal KM, Sahay M, Dakshinamurthy KV, Girish N, et al. Leprosy in a renal transplant recipient: review of the literature. *Transpl Infect Dis* 2009;11:557-62. DOI: <http://dx.doi.org/10.1111/j.1399-3062.2009.00428.x>
8. Teruel JL, Liaño F, del Hoyo M, Rocamora A, Gómez Mampaso E, Quereda C, et al. Successful kidney transplantation in leprosy and transitory recurrence of the disease. *Int J Lepr Other Mycobact Dis* 1985;53:410-1. PMID: 3900248
9. Lehman LF, Orsini MBP, Fuzikawa PL, Lima RC, Gonçalves SD. Avaliação neurológica simplificada. Belo Horizonte: ALM Internacional; 1997. 104p.
10. Noronha L. Imunossupressão com agentes farmacológicos. In: Manfro RC, Noronha IL, Silva Filho AP. *Manual de Transplante Renal*. 1a ed. São Paulo: Manole; 2004.
11. Adu D, Evans DB, Millard PR, Calne RY, Shwe T, Jopling WH. Renal transplantation in leprosy. *Br Med J* 1973;2:280-1. DOI: <http://dx.doi.org/10.1136/bmj.2.5861.280>
12. Mushatt DM, Wattanamano P, Alvarado FS. Lepromatous leprosy in a renal transplant recipient. *Clin Infect Dis* 1998;26:217-8. DOI: <http://dx.doi.org/10.1086/517028>
13. Cuevas J, Rodríguez-Peralto JL, Carrillo R, Contreras F. Erythema nodosum leprosum: reactional leprosy. *Semin Cutan Med Surg* 2007;26:126-30. DOI: <http://dx.doi.org/10.1016/j.sder.2007.02.010>
14. Daher EF, Silva GB Jr, Cezar LC, Lima RS, Gurjão NH, Mota RM, et al. Renal dysfunction in leprosy: a historical cohort of 923 patients in Brazil. *Trop Doct* 2011;41:148-50. DOI: <http://dx.doi.org/10.1258/td.2011.100436>