Vitor Rodrigues Lima dos Santos

Distribuição de macrófagos e alterações teciduais no coração e na medula espinhal de cães inoculados com formas tripomastigotas metacíclicas ou sangüíneas da cepa Berenice-78 do *Trypanosoma cruzi* submetidos à imunossupressão durante a fase aguda da infecção

Universidade Federal de Ouro Preto
Ouro Preto - 2006

Vitor Rodrigues Lima dos Santos

Distribuição de macrófagos e alterações teciduais no coração e na medula espinhal de cães inoculados com formas tripomastigotas metacíclicas ou sangüíneas da cepa Berenice-78 do *Trypanosoma cruzi* submetidos à imunossupressão durante a fase aguda da infecção

Dissertação apresentada ao Programa de Pós-Graduação em Ciências Biológicas do Núcleo de Pesquisas em Ciências Biológicas da Universidade Federal de Ouro Preto, como parte integrante dos requisitos para obtenção do Título de Mestre em Ciências Biológicas, área de concentração Imunoparasitologia de Protozoários.
Orientadora: Profª Cláudia Martins Carneiro

Universidade Federal de Ouro Preto
Ouro Preto - 2006

Dedico este trabalho à minha família, à Professora Cláudia Martins Carneiro e a todos aqueles que me apoiaram e motivaram para sua execução.

À Professora Cláudia Martins Carneiro, primeiramente, por ter aberto as portas do laboratório de Imunopatologia e me dado a oportunidade de desenvolver este trabalho. Pela compreensão, pelo exemplo de competência e humanidade e por ter me orientado e se dedicado a este trabalho e à minha formação.

À Maria Chaves pelos ensinamentos das técnicas histológicas e pela amizade.

À Jerusa pela extraordinária amizade e cumplicidade durante todos estes anos de convivência.

Ao Sheler e à Ana Luiza pela grande ajuda no desenvolvimento deste trabalho, além da amizade.

A todos os companheiros do Laboratório de Imunopatologia pela prestatividade e pela convivência agradável.

Ao Professor Washington L. Tafuri pela orientação e sugestões que ajudaram a conduzir este trabalho.

Aos colaboradores: Vanja Maria Veloso pela disponibilidade e sugestões que ajudaram a enriquecer esta dissertação, Marta de Lana e Maria Terezinha Bahia pela avaliação parasitológica.

Ao pessoal do NUPEB, especialmente à Cida, pela prestatividade e pelos conselhos profissionais e pessoais.

Aos colegas da turma de mestrado pela troca de experiências e pela amizade, e a todos que colaboraram de qualquer forma para melhorar esta dissertação.

1- Introdução.....1
1.1 – O Trypanosoma cruzi e a doença de Chagas.....2
1.2 – A relação parasito-hospedeiro e o papel dos monócitos e macrófagos na imunopatogênese da doença de Chagas.....4
1.3 - Imunopatogênese da cardiopatia chagásica 6
1.4 - Imunopatogênese da meningoencefalite chagásica.....8
1.5 - Conseqüências da imunossupressão na doença de Chagas..... 11
1.6 - O cão como modelo experimental na doença de Chagas..... 13
2- Objetivos 18
2.1 - Objetivo geral.....19
2.2 - Objetivos específicos 19
3 - Material e Métodos.....20
3.1 – Animais, infecção e imunossupressão.....21
3.2 – Necrópsia e coleta do material.....24
3.3 - Processamento do material para microscopia óptica.....26
3.3.1 - Colorações empregadas.....26
.....26
3.3.2 - Imuno-histoquímica para detecção do T. cruzi.....27
3.3.3 – Imuno-histoquímica para detecção de monócitos/macrófagos.....28
3.3.4 - Avaliação histopatológica 30
3.3.5 - Avaliação do processo inflamatório.....30
3.3.6 - Avaliação da neoformação de colágeno.....30
3.3.7 - Quantificação do parasitismo e de monócitos/macrófagos..... 32
3.4 - Análise estatística 32
4 - Resultados..... 33
4.1 - Alterações histopatológicas no átrio direito 34
4.1.1 - Avaliação qualitativa.....34
4.1.2 - Avaliação semi-quantitativa e quantitativa..... 35
4.2.1 - Avaliação qualitativa.....41
4.2.2 - Avaliação quantitativa.....42
5 - Discussão.....52
6 - Conclusões..... 61
7 - Referências bibliográficas.....64

Gráfico 1 - Avaliação histopatológica do miocárdio atrial de cães com quatro meses de idade, imunossuprimidos ou não, inoculados com 2000 formas tripomastigotas metacíclicas ou sangüíneas da cepa Be-78 do Trypanosoma cruzi/kg de peso corporal, necropsiados na fase aguda da infecção. (A) Inflamação. Grupo infectado por formas tripomastigotas metacíclicas (TM): processo inflamatório moderado; Grupo infectado por formas tripomastigotas metacíclicas imunossuprimido (TMIMS): processo inflamatório intenso; Grupo infectado por formas tripomastigotas sangüíneas (TS); Grupo infectado por formas tripomastigotas sangüíneas imunossuprimido: processo inflamatório intenso (B) Neoformação de colágeno. Grupo infectado por formas tripomastigotas metacíclicas (TM): neoformação de colágeno discreta; Grupo infectado por formas tripomastigotas metacíclicas imunossuprimido (TMIMS): neoformação de colágeno moderada; Grupo infectado por formas tripomastigotas sangüíneas (TS): neoformação de colágeno moderada; Grupo infectado por formas tripomastigotas sangüíneas imunossuprimido: neoformação de colágeno intensa (C) Número de ninhos de amastigotas ou amastigotas isolados por mm2. Não foram detectados parasitos nos 30 campos microscópicos aleatórios avaliados nos grupos TM e TS embora estes tenham sido visualizados em outras regiões do miocárdio atrial destes animais; (D) Número de macrófagos por mm2.* diferença significativa..... 40
Gráfico 2 - Número médio (± desvio padrão) de infiltrados perivasculares (A) e nódulos gliais/mm2 (B) na medula espinhal de cães com quatro meses de idade, imunossuprimidos ou não, inoculados com 2000 formas tripomastigotas metacíclicas ou sangüíneas da cepa Be-78 do Trypanosoma cruzi/kg de peso corporal, na fase aguda da infecção. * diferença significativa..... 45
Gráfico 3 - Número médio (± desvio padrão) de parasitos isolados ou ninhos de amastigotas/mm2 na medula espinhal de cães com quatro meses de idade, imunossuprimidos ou não, inoculados com 2000 formas tripomastigotas metacíclicas ou sangüíneas da cepa Be-78 do Trypanosoma cruzi/kg de peso corporal, na fase aguda da infecção. * diferença significativa..... 47
Gráfico 4 - Número médio (± desvio padrão) de monócitos/mm2 (A) e macrófagos/mm2 (B) na medula espinhal de cães com quatro meses de idade, imunossuprimidos ou não, inoculados com 2000 formas tripomastigotas metacíclicas ou sangüíneas da cepa Be-78 do Trypanosoma cruzi/kg de peso corporal, na fase aguda da infecção. * diferença significativa..... 50

Figura 1- Delineamento experimental..... 23
Figura 2 – Fotografias do encéfalo e da medula espinhal de cães sem raça definida com quatro meses de idade. (A) Superfície externa do encéfalo (face superior) e da medula espinhal (face posterior) com seus respectivos gânglios cervicais, torácicos, lombares e sacrais; (B) Superfície externa da medula espinhal: a- região cervical; b- região torácica; c- região lombar e d- região sacral; (C) face posterior da medula espinhal secionada transversalmente, com 0,5 centímetros de espessura, no sentido céfalo-caudal. Fatias numeradas de 1 a 9..... 25

Como resultado da enorme diversidade genética do *Trypanosoma cruzi* e de seus hospedeiros vertebrados, a interação entre estes pode levar a cursos de infecção distintos. Do ponto de vista da biologia do parasito, têm-se os diferentes fenótipos apresentados por diferentes cepas do *T. cruzi*, diferenças estas observadas também quando se compara suas formas evolutivas. Por parte da biologia do hospedeiro vertebrado, tem-se a importância da resposta imunológica como determinante da gravidade da infecção; indivíduos imunossuprimidos, por exemplo, têm menos sucesso em alcançar o equilíbrio parasito/hospedeiro e apresentam maior gravidade das lesões observadas no coração e sistema nervoso central. Infecções experimentais no modelo cão mimetizam vários aspectos da infecção pelo *T. cruzi* em humanos. Nosso grupo demonstrou recentemente que a infecção por formas tripomastigotas ou sangüíneas da cepa Be-78 do *T. cruzi* influencia a evolução dos parâmetros imunológicos e parasitológicos durante a fase aguda da infecção em cães. No sangue periférico foi demonstrada a diminuição de monócitos circulantes nos animais infectados por formas tripomastigotas sangüíneas e um predomínio de células T CD8+ nos animais infectados por ambas formas infectantes, sendo maior nos animais infectados por formas tripomastigotas metacíclicas. Inúmeros aspectos da imunopatogênese da Doença de Chagas ainda não foram esclarecidos. Os resultados da avaliação do sangue periférico levaram a sugerir a hipótese de que os monócitos circulantes teriam migrado para o tecido e se diferenciado em macrófagos. A partir destas informações, o objetivo deste trabalho foi avaliar as alterações histopatológicas e a participação de macrófagos no coração e na medula espinhal, dois sítios imunologicamente distintos, durante a fase aguda da infecção com 2000 formas tripomastigotas metacíclicas ou sangüíneas da cepa Be-78 por kg de peso corporampela via intraperitoneal associada à terapia imunossupressora com azatioprina (2mg/kg/diariamente durante 42 dias). Vinte e quatro animais foram divididos em 6 grupos experimentais: controle (C), infectado com formas tripomastigotas metacíclicas (TM), infectados com formas tripomastigotas sangüíneas (TS), controle imunossuprimido (CIMS), infectado com formas tripomastigotas metacíclicas e imunossuprimido (TMIMS) infectados com formas tripomastigotas sangüíneas e imunossuprimidos (TSIMS). Os animais foram acompanhados durante a fase aguda e necropsiados durante a fase aguda. O coração e a medula espinhal foram coletados e processados rotineiramente. A avaliação histopatológica do coração foi realizada no átrio direito por meio de cortes histológicos corados por HE para a avaliação do processo inflamatório e Tricrômico de Masson para avaliação da

neoformação de colágeno. A medula espinhal foi avaliada *in totum* utilizando o HE, Cresil violeta para quantificar os nódulos gliais (NG) e infiltrados perivasculares (IPV), Glees Marsland e Weil Weigert para avaliação de lesões nos axônios e na bainha de mielina, respectivamente. Em ambos os tecidos foi realizada a quantificação do parasitismo e de macrófagos utilizando a técnica imuno-histoquímica. De forma geral, observou-se que tanto no átrio direito quanto na medula espinhal, frente à infecção, as lesões teciduais (processo inflamatório e neoformação de colágeno) assim como o parasitismo, são discretos. Quando se compara a infecção pelas diferentes formas evolutivas do parasito, o que se observa é que as lesões no átrio direito são mais intensas na infecção por formas tripomastigotas sangüíneas; na medula espinhal, tais lesões são mais intensas na infecção por formas tripomastigotas metacíclicas. Frente à imunossupressão, existe tendência a aumento das lesões teciduais e do parasitismo nos animais infectados por formas tripomastigotas metacíclicas, porém, de maneira intrigante, esta tendência não é observada na infecção por formas tripomastigotas sangüíneas. Os resultados deste trabalho demonstram a importância de se estudar a infecção por diferentes formas evolutivas do *T. cruzi* e em diferentes compartimentos do organismo do hospediro.

Trypanosoma cruzi, the causative agent of Chagas disease, affects not only cardiac and intestinal structures but also neurological structures. Experimental canine model of *T. cruzi* infection has been shown to mimetize the various aspects of Chagas disease. Our group has been demonstrated that the source of the inoculum (blood-BT or metacyclic trypomastigotes-MT) influences the evolution of the immunological and parasitological aspects of the acute phase of *T. cruzi* infection in dogs. We observed at the peripheric blood a predominance of CD8+T cells in MT group. Considering the histological picture, a major characteristic of Chagas disease is a myocarditis constituted primarily of mononuclear cells, during both, acute and chronic phases of the disease. So, the aim of this study was to evaluate the histopathological aspects of the heart and spinal cord, two immunologically distinct sites, during acute phase in BT and MT *T. cruzi* infection associated or not to immunosuppressive therapy (azathioprine-2mg/kg/daily during 42 days) and the macrophage contribution to the inflammatory infiltrate. The dogs (120 days old) were inoculate with 2000 BT or MT/kg body weight by intraperitoneal route (Berenice-78 *T. cruzi* strain). Twenty four animals were divided into six experimental groups: uninfected, infected with blood trypomastigotes (BT), infected with metacyclic trypomastigotes (MT), uninfected/immunossuppressed, infected with BT and immunossupressed (BTims) and infected with MT and immunossupressed (MTims). These were observed during the acute phase of the infection and necropsied on 42 days of infection. The heart and spinal cord were collected *in totum* and the histopathological evaluations were performed using Hematoxylin-Eosin to observe the generally histopathological alterations, Masson Trichromic to evaluate collagen neoformation, Cresil-Violet to evaluate and quantify glial nodules (GN) and perivascular infiltrate (PI), and the immunohistochemical technique against *T. cruzi* and macrophages, to visualize and quantify the parasitism and macrophages respectively. Previously we observed that: 1) immunosuppressive therapies lead to higher levels of parasitemia however, no differences were observed among MTims and BTims; 2) spinal cord lesions are characterized by GN and PI with or without parasites. The heart of dogs infected with BT showed more intense acute myocarditis characterized by a focal and diffuse exudation of mononuclear cells and collagen neoformation than MT group. Dogs infected and immunossupressed showed acute myocarditis more destructive than not-immunossupressed, characterized by diffuse exudation of mononuclear cells. Parasites and macrophages were observed more frequently in immunossupressed group.

MT group presented greater number of cells in PI and GN than BT group. On the other hand, the number of cells in GN and PI were greater in BT and MT when compared to BTims and MTims. Parasites were observed in BT, BTims and MTims. Macrophages were greater in MT than BT and in MTims than BTims. Taken together, these data suggests that MT lead a more intense response than BT and that the immunossupression during acute phase of experimental *T. cruzi* infection in dogs do not permitted greater parasitism or lesions in spinal cord.

1- Introdução

1.1 – O *Trypanosoma cruzi* e a doença de Chagas

A Doença de Chagas (DC) conhecida como tripanossomíase americana, é uma zoonose causada pelo protozoário *Trypanosoma cruzi* que ocorre em quase todos os países da América Latina. As estimativas indicam a prevalência da infecção em 13 milhões de pessoas, a incidência anual de 200 mil novos casos e cerca de 3,0 – 3,3 milhões de indivíduos sintomáticos (WHO, 2003).

Os mecanismos de transmissão incluem as vias vetorial, transfusional, congênita, oral e por acidentes de laboratório (Prata, 2001). A principal e mais freqüente forma de transmissão, a vetorial, ocorre por meio do contato da pele ou da mucosa do hospedeiro com as fezes e/ou urina dos triatomíneos contaminados com as formas tripomastigotas metacíclicas.

Ao longo de seu ciclo biológico, o *T. cruzi* exibe pleomorfismo representado por suas diversas formas evolutivas, cada uma delas adaptada a um microambiente específico. Contudo, somente as formas tripomastigotas metacíclicas e as sangüíneas, estas últimas presentes no sangue dos hospedeiros vertebrados, apresentam as moléculas que permitem a interação e/ou invasão das células do hospedeiro (Ramirez *et al.*, 1993). Após a invasão das células do hospedeiro, as formas tripomastigotas metacíclicas ou sangüíneas se diferenciam em amastigotas, que se multiplicam e se diferenciam em tripomastigotas sangüíneas. As células repletas destas últimas formas se rompem e as tripomastigotas sangüíneas invadem outras células ou alcançam a corrente sangüínea, havendo desta forma, a disseminação do parasito para diferentes regiões do organismo.

A demonstração de que as formas tripomastigotas metacíclicas são mais eficientes quando comparada às sangüíneas em penetrar a mucosa oral de camundongos (Hoff, 1996) e em infectar cães pelas vias conjuntival e intraperitoneal (Bahia *et al.,* 2002) evidencia que existem diferenças entre estas formas evolutivas do parasito. Os trabalhos de Bento *et al.,* (1996), Camargo *et al.,* (1997) e Coelho *et al*., (2002) mostraram que glicoconjugados na superfície das formas tripomastigotas sangüíneas e amastigotas estariam envolvidos na iniciação da inflamação e da resposta imune pela promoção da síntese de citocinas que ativariam diferentes compartimentos do sistema imune.

Glicoconjugados-lípides de epimastigotas e de tripomastigotas são capazes de ativar de forma inespecífica os linfócitos B de modo que estes passam a secretar IgM, IgG1 e IgG3 em camundongos (Bento *et al.,* 1996). Este fenômeno explica, em parte, a

ativação policlonal destas células bem como a hipergamaglobulinemia progressiva observada durante a fase aguda. A ativação policlonal dos linfócitos B no baço e no linfonodo progride com a evolução da doença e amplifica a hipergamaglobulinemia. A distribuição dos isotipos é invariável no decorrer da fase aguda e é caracterizada pela presença predominante de IgG2a e IgG2b (D'Imperio-Lima *et al.,* 1986).

A DC humana é caracterizada por uma fase aguda sintomática ou assintomática, com aproximadamente dois meses de duração, que pode evoluir para uma fase crônica que persiste por toda a vida do hospedeiro. Quando sintomática, a fase aguda apresenta-se com sintomas não específicos e envolvimento cardíaco (Parada *et al.,* 1997). As alterações mais graves da fase aguda incluem miocardite, alterações eletrocardiográficas, linfadenopatia e hepatoesplenomegalia (Morato *et al.,* 1998), e pode ainda ocorrer meningoencefalite (Pitella, 1993). As formas agudas sintomáticas acompanhadas por encefalite são graves e levam a morte em quase todos os casos em consequência das lesões cerebrais ou da miocardite intensa e sempre presente (Pitella, 1993).

As lesões da fase aguda relacionam-se à presença do parasito e sua evolução à virulência da cepa, quantidade do inóculo, re-infecções, estado nutricional e imunocompetência do hospedeiro (Higuchi, 1995). O processo inflamatório nessa fase compromete principalmente o tecido cardíaco e é constituído predominantemente por células mononucleadas direcionadas contra as células cardíacas parasitadas ou não, o que provoca fenômenos degenerativos intensos (Parada *et al.,* 1997).

Os casos agudos não-tratados e aqueles em que não ocorre a morte do indivíduo evoluem para a forma crônica da doença. A resposta imune desenvolvida pelo hospedeiro é capaz de controlar a proliferação do *T. cruzi* até a parasitemia atingir níveis subpatentes ao longo da fase crônica. Nesta situação a forma crônica indeterminada é a mais comum e caracteriza-se pela ausência de sinais da doença (Dias, 1989; Macedo *et al.,* 1997).

Embora grande parte dos casos crônicos apresente uma evolução lenta e benigna (Chagas, 1911; Laranja *et al*., 1956), uma parcela significativa acaba por falecer devido a problemas cardiovasculares (Puigbó *et al.,* 1993; Guimarães, 1997). Outras causas de morte são as alterações observadas nas formas digestivas com evolução para um grave quadro de megacólon e/ou megaesôfago (Dias, 1990; Rezende, 1997).

1.2 – A relação parasito-hospedeiro e o papel dos monócitos e macrófagos na imunopatogênese da doença de Chagas

Diferentes estudos tentam esclarecer os mecanismos imunopatológicos ou imunoprotetores existentes nas fases aguda e fase crônica da DC, em diferentes modelos experimentais ou na doença humana, com o objetivo de entender melhor o desenvolvimento e a manutenção das diferentes formas clínicas.

Ao longo de sua evolução o *T. cruzi* provavelmente desenvolveu uma série de estratégias que lhe permite escapar dos mecanismos imunológicos do hospedeiro (Cunha-Neto *et al.,* 1995;Capron & Dessaint, 1989).

Os principais mecanismos propostos para explicar o processo de formação de lesões na DC estão relacionados à resposta imune do hospedeiro, com a participação de anticorpos com reação cruzada contra antígenos do parasito e do hospedeiro, incorporação de antígenos do *T. cruzi* pelas células do hospedeiro, ativação *bystander* e resposta auto-imune humoral e celular (Teixeira *et al.,* 1980; Ribeiro dos Santos & Hudson, 1981; Wood *et al.,* 1982; Snary *et al.,* 1983; Cossio *et al.,* 1984; Hontebeyrie-Joskowicz *et al.,* 1987; Petry & Eisen, 1988; Molina & Kierszenbaum, 1989; Laguens *et al.,* 1991; Petry & Van Voorhis, 1991).

A DC aguda desencadeia uma potente reação inflamatória caracterizada por grande aumento do número de monócitos e macrófagos em ratos (Melo *et al.,* 2003). Segundo os autores, a infecção aumenta a produção de peróxido de hidrogênio por monócitos do sangue periférico e macrófagos do baço, mas não por macrófagos peritoneais. Os macrófagos cardíacos dos ratos infectados exibiram um aumento (número e tamanho) e morfologia de ativação em paralelo ao elevado parasitismo de cardiomiócitos. Além disso, a produção de peróxido de hidrogênio parece estar relacionada a tipos específicos de monócitos/macrófagos que são capazes de liberar este agente quando na presença de alta carga parasitária.

Por outro lado, de acordo com Fabrino *et al.* (2004), a infecção não induz a liberação de óxido nítrico (NO) por monócitos do sangue periférico, embora essas células exibam claro padrão morfológico de ativação caracterizado por superfície irregular, aumento da quantidade de organelas, especialmente complexo de Golgi, e aumento do tamanho da célula. Pelo contrário, foi observada uma inibição significativa da produção de NO por monócitos do sangue periférico no início da infecção (seis dias) e final da fase aguda (20 dias). O processo de mobilização dos monócitos ocorreu em

paralelo à carga parasitária e estava associado à resolução da parasitemia e parasitismo cardíaco. Estes resultados indicam que a ativação dos monócitos está envolvida na resposta do hospedeiro à infecção pelo *T. cruzi* em ratos.

Gomes *et al.* (2003) relataram em pacientes com a forma indeterminada da DC que a maior parte das células que produziam IL-10 era monócitos. Em pacientes com a forma cardíaca, a maior fonte de IFN-γ eram linfócitos T, sugerindo associação entre a produção de IFN-γ por linfócitos T e morbidade na DC, enquanto a produção de IL-10 por macrófagos/monócitos leva à regulação da resposta imune em pacientes com a forma indeterminada. Os autores hipotetizaram que uma produção exagerada de IFN-γ contra antígenos do *T. cruzi* favorece o desenvolvimento de uma resposta tipo 1, o que leva à progressão da doença cardíaca.

Monócitos/macrófagos parecem desempenhar um papel importante na fase aguda da DC. Melo & Machado (1998) demonstraram que em ratos imunossuprimidos por radiação gama há uma queda inicial no número de monócitos periféricos; entretanto, a recuperação destas células é mais rápida em animais infectados quando comparados aos não-infectados. Posteriormente os mesmos autores avaliaram por meio de contagem de células em esfregaço, a contribuição de fagócitos mononucleados na resistência à fase aguda em ratos infectados pela cepa Y do *T. cruzi* (Melo & Machado (2001). Foi constatado um aumento dos monócitos no sangue periférico até o 12º dia de infecção. A análise histológica do coração revelou um parasitismo intenso e um processo inflamatório mononuclear. Estudos ultraestruturais demonstraram grande número de macrófagos, além de linfócitos e células indiferenciadas. Os macrófagos exibiam diferentes morfologias, com sinais evidentes de ativação (aumento de tamanho e quantidade de organelas citoplasmáticas). A depleção de macrófagos pelo tratamento com sílica, um agente citotóxico seletivo para essas células, causou um aumento significativo no número de ninhos de amastigotas em cardiomiócitos. Os dados indicam que a fase inicial da infecção pelo *T. cruzi* induz a uma rápida produção, maturação e ativação de monócitos/macrófagos para o controle da replicação do parasito, o que enfatiza o papel crucial de macrófagos na resistência de ratos à DC.

A infecção pelo *T. cruzi*, logo no início, pode estimular a síntese de citocinas pro-inflamatórias com a produção de IFN-γ por linfócitos $TCD4^+$ e $CD8^+$ (Tarleton *et al.,* 1994) e células *natural killer (NK)* (Cardillo *et al.,* 1996). O IFN-γ, juntamente com o TNF-α, atuam sinergicamente na ativação de macrófagos o que resulta em altos níveis

de NO, que ajuda no controle da replicação do parasito durante a fase aguda da infecção (Silva *et al.,* 1995).

Pelo estudo da infecção de camundongos tipo selvagem e camundongos *knockout* para diferentes citocinas ou para óxido nítrico sintase induzível (iNOS) com a cepa Colombiana do *T. cruzi*, Michailowsky *et al.* (2001) demonstraram o papel central de IL-12/IFN-γ/iNOS e o efeito antagônico de IL-4 no controle do parasitismo cardíaco, inflamação e resistência do hospedeiro na fase aguda da infecção. O coração e o SNC foram os principais locais de multiplicação do parasito em camundongos *knockouts* para IFN-γ e IL-12, respectivamente.

As principais células envolvidas na imunidade adquirida humana contra o *T. cruzi* são os linfócitos T $CD4^+$ e T $CD8^+$. Os linfócitos T $CD4^+$ são necessários para a produção de anticorpos líticos e citocinas que auxiliam na destruição de formas intracelulares do parasito (Tarleton *et al.,* 1996). Cuña & Cuña (1995) sugerem a participação dos linfócitos T $CD8^+$ nos mecanismos imunopatológicos, a partir da observação do predomínio destas células no sangue periférico de indivíduos portadores da DC com sintomas cardíacos ou gastrintestinais, diferentemente de indivíduos assintomáticos, nos quais os linfócitos T $CD4^+$ são predominantes.

1.3 - Imunopatogênese da cardiopatia chagásica

Além da via de inoculação, outro fator relevante no estabelecimento da patologia da DC é a cepa do *T. cruzi*. Diferentes cepas do parasito apresentam diferentes tropismos, o que é um fator determinante no estabelecimento do parasitismo tecidual (Andrade *et al.,* 1970; Andrade, 1974a).

A patogenia da cardiopatia chagásica não é totalmente entendida, mas acredita-se que seja dependente de fatores relacionados tanto ao hospedeiro quanto ao parasito. O comprometimento vascular (Tanowitz *et al.*, 1996), a persistência do parasito (Tarleton, 2001) e auto-imunidade (Leon *et al.*, 2003) são possíveis fatores que contribuem para a cardiomiopatia.

Calvet *et al.* (2004) ao estudar o modelo experimental murino na DC detectaram aumento dos componentes da matriz extracelular no miocárdio durante a fase aguda da infecção, coincidente com o acúmulo do infiltrado inflamatório. Segundo os autores, embora tenha sido demonstrado que cardiomiócitos são capazes de sintetizar citocinas

na infecção pelo *T. cruzi*, a remodelagem da matriz é dependente da secreção de citocinas por células inflamatórias.

Depósitos iniciais de colágeno, de acordo com o demonstrado por Zhang & Tarleton (1996), estão provavelmente relacionados a uma intensa produção de citocinas fibrogênicas por macrófagos ativados. A formação de depósitos de colágeno é também influenciada por fatores capazes de aumentar a fibrólise dos depósitos da matriz, tais como metaloproteinases inibidoras (Eickelberg *et al.,* 1997).

A fibrose é uma das mais importantes características da cardiomiopatia chagásica crônica. A evolução e regressão da fibrose na infecção pelo *T. cruzi* resulta de uma peculiar relação parasito-hospedeiro, caracterizada por uma resposta de hipersensibilidade do tipo tardia elaborada pelo hospedeiro (Ribeiro dos Santos *et al.,* 1991; Andrade *et al.,* 1994; Dos Reis, 1997). A regressão da fibrose foi sugerida na infecção crônica de camundongos submetidos ao tratamento terapêutico contra o *T. cruzi* (Andrade *et al.,* 1991), provavelmente devido à diminuição da hipersensibilidade do tipo tardia (Andrade *et al.,* 1994). De acordo com Weber *et al.* (1993) depósitos de colágeno fibrilar no miocárdio podem provocar disfunção diastólica e até mesmo parada cardíaca, em diferentes doenças cardíacas.

Conforme sugerido por Andrade *et al.* (1994), o processo inflamatório crônico em infecções parasitárias atua como um potente promotor de formação de matriz extracelular, e é possível demonstrar a diminuição de depósitos de matriz quando o processo inflamatório desaparece.

Fuenmayor *et al.* (2005) analisaram biópsias endomiocárdicas de pacientes na fase aguda da DC com o objetivo de avaliar a freqüência e intensidade de antígenos do *T. cruzi*, células T $CD4^+$ e $CD8^+$. Todos os pacientes com DC mostraram algum grau de miocardite que parece estar relacionada com a presença de antígenos do parasito sendo que, tanto células T $CD4^+$ quanto $CD8^+$ participaram desse processo.

A avaliação de biópsias endomiocárdicas em humanos na fase crônica da DC revelou que nos focos inflamatórios, 95% são linfócitos T, principalmente T $CD8^+$, enquanto as células T $CD4^+$ se apresentam em menor quantidade (Higuchi *et al.,* 1993; Higuchi, 1995).

Depois de analisar as lesões do miocárdio de camundongos na fase aguda da DC ao microscópio eletrônico, Brener (1969) observou que algumas lesões estavam diretamente relacionadas ao parasito no interior das células. Por outro lado, outras lesões, consideradas mais graves, relacionavam-se direta ou indiretamente ao processo

inflamatório e atingiam também as células musculares parasitadas. Segundo o autor, a inflamação é desencadeada pelos produtos da desintegração dos parasitos e/ou das células parasitadas.

Ao inocular formas tripomastigotas do *T. cruzi* da cepa Tulahuen e isolados SGO-Z12 em camundongos albinos, Bustamante *et al,* (2005) demonstraram que as duas cepas determinaram alterações eletrocardiográficas distintas, as quais foram características para cada estágio da DC experimental. Estes resultados apontam para a importância da cepa do *T. cruzi* na gravidade da infecção.

A avaliação qualitativa e quantitativa do plexo cardíaco superficial e profundo de cães experimentalmente infectados com as cepas Be-62 e Be-78 do *T. cruzi* na fase aguda da infecção, possibilitou a Caliari *et al.* (1995) constatar que o processo inflamatório, lesões e número de parasitos foram mais intensos e freqüentes em animais infectados com a cepa Be-78.

Estudos histopatológicos e ultraestruturais dos corações de cães sacrificados depois de inoculação intraperitoneal com formas sangüíneas da cepa 12 SF do *T. cruzi* revelaram miocardite caracterizada por invasão parasitária de alguns miócitos, dano e necrose de miócitos não parasitados e infiltração intersticial por células mononucleadas (Andrade *et al.,* 1994). Miócitos não parasitados exibiram um espectro de alterações, de edema moderado a miocitólise. Estas mudanças geralmente estavam acompanhadas por contatos dos miócitos com linfócitos e macrófagos. Os achados deste trabalho sugerem que as células efetoras da resposta imune desempenham um papel crucial na patogênese da lesão dos miócitos na DC aguda.

1.4 - Imunopatogênese da meningoencefalite chagásica

O SNC reserva peculiaridades interessantes quando comparado a outras regiões do organismo e por isso, é considerado por muitos autores como um local privilegiado do ponto de vista imunológico, protegido da entrada de várias partículas da corrente sangüínea por duas barreiras celulares (Vorbrodt & Dobrogowska, 2003). Além disto, neurônios e a maior parte das células da neuróglia não expressam complexo principal de histocompatibilidade (MHC II) (Hickey & Kimura, 1988; Williams *et al.,* 1994).

Uma das barreiras, a hemato-encefálica (BHE), é constituída por uma única camada de células endoteliais que delimita os capilares do tecido nervoso e restringe o movimento de pequenas moléculas polares e macromoléculas entre o sangue e o fluido

intersticial. A BHE é suplementada com pericitos capilares que compartilham a membrana basal com as células endoteliais, e por prolongamentos de astrócitos que envolvem a superfície da membrana basal microvascular (Rubin & Staddon, 1999). A outra barreira, conhecida por barreira epitelial sangue-fluido cerebroespinhal, é formada por uma única camada de células do plexo coróide separando o sangue do fluido cerebroespinhal. Uma particularidade dessa barreira é que o endotélio fenestrado dos capilares do plexo coróide é permeável a alguns solutos vindos do sangue (Brightman & Reese, 1969).

Interações célula-célula e célula-matriz, mediadas por moléculas de adesão e citocinas, controlam a passagem de leucócitos através da BHE e sua conseqüente chegada ao SNC, onde participam dos processos inflamatórios (Oksenberg & Brocke, 1996). A IL-1, por exemplo, estimula as células endoteliais a expressarem moléculas de adesão para linfócitos (Lassmann *et al.,* 1991; Ransohoff *et al.,* 1996; Lassmann, 1997; Sedgwick, 1997).

Ao serem ativadas por agentes infecciosos ou eventos não específicos, as células da micróglia podem liberar substâncias que danificam a BHE. Lesões na BHE permitem a passagem de proteínas do sangue para o SNC, o que estimula a transformação das células da micróglia em células fagocíticas que destroem a bainha de mielina. A micróglia ativada libera, então, mediadores químicos que ativam linfócitos T e monócitos do sangue e estes, por sua vez, provocam desmielinização adicional (Li *et al.,* 1996).

Algumas hipóteses baseadas em estudos com outros agentes infecciosos (Hunter & Remington, 1994; Gehrmann *et al.,* 1995; Ransohoff *et al.,* 1996) podem ser inferidas para explicar os mecanismos pelos quais o *T. cruzi* atravessa a BHE, dentre elas: 1) multiplicação no interior de células endoteliais, o que pode levar à sua ruptura e posterior chegada ao parênquima nervoso; 2) parasitismo de astrócitos que, por possuirem pés vasculares justapostos à membrana basal, facilitariam o acesso do parasito ao SNC, por mecanismo semelhante ao que acontece nas células endoteliais; 3) expressão de moléculas de adesão por células endoteliais que permitiriam a passagem do *T. cruzi* por entre as mesmas; 4) passagem do parasito através de áreas lesadas da barreira hemato-encefálica.

Chagas (1911) foi o primeiro pesquisador a descrever lesões neuropatológicas relacionadas à DC caracterizadas pela presença do parasito no sistema nervoso central (SNC) de humanos. As lesões foram denominados como "focos múltiplos

disseminados" em diversas regiões do SNC. Focos parasitários e focos de infiltração leucocitária foram descritos por Chagas (1916), desde o encéfalo até a medula espinhal.

Segundo Alencar e Elejalde (1959), na fase aguda da DC experimental, o exame microscópico revelou a presença do parasito no SNC, além de acúmulos celulares focais nas leptomeninges. De acordo com os autores, à medida que os acúmulos celulares tornam-se maiores, é mais difícil a demonstração dos parasitos. A mobilização das células inflamatórias aconteceria em função da ruptura das células parasitadas, uma vez que foram observados parasitos livres no interstício do tecido nervoso, com ausência de inflamação.

Pittella (1993) ressaltou a maior freqüência de envolvimento do SNC em crianças na fase aguda da DC. Além disso, encefalite pode ocorrer durante a fase aguda e tripomastigotas podem ser encontrados no fluido cerebroespinhal na ausência de anormalidades neurológicas (Hoff *et al.,* 1978).

Segundo Villela (1932) é rara a presença de neurônios parasitados. Achados histológicos e ultraestruturais em cérebros de ratos indicam que o *T. cruzi* prolifera principalmente em astrócitos durante a fase aguda da infecção formando ninhos desprovidos de membrana, conforme descrito para outras células não gliais. Da Mata *et al.,* (2000) observaram que nos focos inflamatórios podem estar presentes astrócitos, micróglia, macrófagos e neutrófilos. Vichi (1964) observou a redução neuronal e, concomitantemente, parasitismo mais elevado, principalmente nas regiões dorsal e lombar da medula espinhal, em ratos na fase aguda da DC.

Com a finalidade de caracterizar as lesões inflamatórias do SNC na DC experimental, Silva *et al.* (1999) infectaram camundongos intraperitonealmente com a cepa Colombiana e observaram, na fase aguda, o predomínio de macrófagos e linfócitos T $CD8^+$ nos focos inflamatórios, embora células T $CD4^+$ também tenham sido detectadas.

Diferenças nas lesões do SNC relacionadas à via de inoculação por duas cepas do *T. cruzi* em camundongos, foram observadas por Dominguez (1967) que relataram o parasitismo do SNC em 5% dos camundongos inoculados pelas vias subcutânea e intraperitoneal, enquanto a inoculação pela via intracerebral produziu regularmente encefalite.

Amaral *et al.* (1975) infectaram camundongos albinos pela via intraperitoneal com as cepas Y, MR, FL, Berenice e PNM. Na fase aguda da infecção, o encéfalo dos camundongos foi submetido à análise histopatológica. Os animais infectados com as

cepas FL, MR, Berenice e Y apresentaram baixo parasitismo encefálico e alto parasitismo geral, ao passo que os animais infectados com a cepa PNM apresentaram intenso parasitismo encefálico.

1.5 - Conseqüências da imunossupressão na doença de Chagas

Em casos de imunossupressão, nos quais elementos celulares ou humorais são destruídos seletivamente, a infecção pelo *T. cruzi* pode ser reativada (Tibbetts *et al.,* 1994; Dos Reis, 1997). Indivíduos imunossuprimidos terapeuticamente, conforme acontece em casos de transplantes de órgãos (Leiguarda *et al.,* 1990; Libow *et al.,* 1991), bem como portadores de leucemias (Kohl *et al.,* 1982; Corona *et al.,* 1988), linfomas (Metze *et al.,* 1991) e HIV (Gluckstein *et al.,* 1992; Rocha *et al.,* 1994) podem apresentar reagudização da infecção crônica pelo *T. cruzi*, com manifestações como febre, astenia, anorexia e mialgia, além de sinais e sintomas cardíacos e neurológicos. Em alguns casos, ainda, observam-se lesões cutâneas em indivíduos imunossuprimidos e com DC (Mortara *et al.,* 1999).

O transplante de órgãos tem sido uma opção para o tratamento da cardiomiopatia chagásica apesar das dificuldades em relação ao controle da rejeição do órgão e reativação da infecção. A interação parasito-hospedeiro sob a influência de terapia imunossupressora pode afetar a resposta imune ao transplante com um padrão diferente daquele de pacientes não infectados (Souza *et al.,* 2001).

Gluckstein *et al.* (1992) observaram uma associação entre AIDS e DC. A presença de anticorpos anti-*T. cruzi* foi observada por Spina França *et al.* (1988) e posteriormente por Livramento *et al.* (1989) no líquido cefalorraquidiano de indivíduos portadores da AIDS que exibiam manifestações neurológicas.

O quadro típico da associação AIDS e DC (Ferreira, 1999) é ilustrado pelo aumento do número de parasitos no fluido cerebroespinhal e no sangue e pelo baixo número de linfócitos T $CD4^+$. A maior parasitemia detectada em pacientes com meningoencefalite chagásica do que em pacientes com a forma cardíaca (Perez-Ramirez *et al.,* 1999) sugere que talvez a parasitemia desempenhe um importante papel no envolvimento do SNC na DC. A detecção rápida do *T. cruzi* seguida pelo tratamento específico pode reduzir a multiplicação parasitária ou mesmo impedir a disseminação da infecção para o SNC e coração.

Devido às migrações de indivíduos das zonas rurais para as cidades e ao aumento no número de transfusões de sangue de indivíduos infectados pelo *T. cruzi* (Schmunis, 1997), a DC que antes tinha maior incidência em zonas rurais, passou por um processo de urbanização, ao passo que os casos de AIDS são cada vez mais freqüentes entre os habitantes de zonas rurais. Esse novo panorama torna cada vez mais comum os casos de DC em indivíduos imunossuprimidos, que em função disso, apresentam quadros de alta parasitemia e acometimento do SNC (Storino & Barragán, 1994; Dias & Coura, 1997; Ferreira *et al.,* 1997).

Em revisão sobre o envolvimento do SNC na DC em humanos, Pitella (1993) ressaltou vários aspectos importantes, a citar: somente pequena porcentagem dos casos desenvolve encefalite na fase aguda da doença; a encefalite associada a outros sintomas de fase aguda é grave e resulta em morte em quase todos os casos; a reativação da infecção crônica no SNC é incomum e ocorre somente em indivíduos imunossuprimidos. Segundo o autor, em indivíduos imunossuprimidos com reagudização, observa-se encefalite em focos múltiplos com tendência a focos de necrose, parasitismo acentuado de macrófagos, células gliais e neurônios e desenvolvimento da forma tumoral, caracterizada pela presença de lesões nodulares necrótico-hemorrágicas.

Rocha *et al.* (1994) evidenciaram um grave envolvimento do SNC na maior parte dos casos de indivíduos necropsiados com DC associada a AIDS. Ao avaliar casos de imunossupressão na DC, Del Castillo *et al.* (1990) observaram meningoencefalite, além de lesões semelhantes a tumores, formadas por acúmulo de células macrofágicas densamente parasitadas.

No que se refere à imunossupressão em modelos experimentais, o aumento da gravidade da infecção, da multiplicação do parasito e da mortalidade são alguns dos resultados do tratamento imunossupressivo em camundongos na fase aguda da infecção pelo *T. cruzi* (Andrade & Macedo, 1973).

Brener e Chiari (1971) usaram os fármacos ciclofosfamida e azatioprina na imunossupressão de camundongos infectados pelo *T. cruzi*. A imunossupressão com azatioprina não alterou o curso da infecção, por outro lado, a ciclofosfamida provocou a reagudização da doença.

Camundongos infectados com três diferentes cepas do *T. cruzi*, na fase crônica da infecção, foram divididos em grupos e cada grupo foi imunossuprimido com dois ou mais imunossupressores (azatioprina e betametasona; ciclosporina e betametasona;

azatioprina e ciclosporina e betametasona) (Andrade *et al.,* 1997), o que influenciou o desenvolvimento das lesões cerebrais na ausência de parasitismo, porém, sem aumento da parasitemia e do parasitismo tecidual.

A imunossupressão de cães na fase crônica da infecção pelo *T. cruzi*, pelo uso de baixas doses de ciclofosfamida resultou em comprometimento cardíaco mais grave, com presença de miocardite intensa, necrose focal das fibras miocárdicas e invasão das fibras lesadas por células inflamatórias mononucleadas (Andrade *et al.,* 1987).

1.6 - O cão como modelo experimental na doença de Chagas

Os trabalhos de Chagas (1909), Laranja (1953), Andrade & Andrade (1980) Bambirra (1982), Tafuri *et al.,* (1988), Lana *et al.* (1992), Caliari *et al.,* (1995), Araújo *et al.,* (2002) e Bahia *et al.,* (2002) demonstraram que o cão reproduz as formas anatomoclínicas aguda sintomática, indeterminada e crônica cardíaca descompensada fibrosante. Isto indica que o cão é um modelo que desenvolve aspectos semelhantes aos observados na infecção humana e, portanto, é um bom modelo experimental para o estudo da DC. Além disso, Guedes *et al.* (2002) demonstraram que cães na fase aguda e crônica da DC infectados com diferentes cepas do *T. cruzi* apresentam respostas ao tratamento com benzonidazol semelhantes ao observado em humanos.

Tais estudos em cães demonstram que estes animais, durante a fase aguda, apresentam sinais clínicos variados e típicos da infecção, tais como: elevação da temperatura corporal, apatia, diarréia, ascite, linfadenopatia, anorexia, emagrecimento, aumento da secreção ocular (acompanhado ou não de edema das pálpebras), caquexia, paresia do trem posterior, edema das patas e dos focinhos, dispnéia e alterações eletrocardiográficas, sem sinal de insuficiência cardíaca (Andrade & Andrade, 1980; Bambirra, 1982; Lana *et al.,* 1992; Caliari *et al.,* 1994, Caliari *et al.,* 1995). Tais alterações são também observadas em humanos (Chagas, 1909; Laranja, 1953). Na fase crônica, 70% dos animais que sobrevivem apresentam a forma crônica indeterminada da doença (Lana *et al.,* 1992, Araújo *et al.,* 2002). Os demais desenvolvem alterações compatíveis com a cardiopatia crônica; alguns apresentam sinais clínicos de insuficiência cardíaca congestiva, ou ainda, morte súbita (Lana *et al.,* 1992; Araújo *et al.,* 2002).

Cães infectados pelo *T. cruzi* apresentam parasitemia patente durante a fase aguda e os parasitos podem ser isolados durante a fase crônica por hemocultura e/ou xenodiagnóstico; anticorpos das classes IgG e IgM podem ser detectados pela sorologia convencional enquanto anticorpos líticos podem ser detectados por meio da lise mediada por complemento ou através da pesquisa de anticorpos anti-tripomastigotas vivos pela citometria de fluxo (Lana *et al.,* 1991; Lana *et al.,* 1992; Araújo *et al.,* 2002; Guedes *et al.,* 2002). Tais características fazem com que o cão seja considerado um modelo experimental adequado para o estudo da DC, de acordo com os critérios estabelecidos pela Organização Mundial da Saúde (WHO, 1984).

Estudos sobre a resposta imune em cães frente à infecção pelo *T. cruzi* são relativamente escassos (Greeley *et al.,* 1996; Greeley *et al.,* 2001; Carneiro, 2002; Heaton, 2002). Além disto, a maioria dos trabalhos que utilizaram o cão no estudo da tripanossomíase investigou aspectos referentes às alterações cardíacas (Anselmi *et al.,* 1965; Anselmi *et al.,* 1966; Pifano *et al.,* 1966; Anselmi & Pifano, 1967; Andrade, 1974b; Andrade & Andrade, 1980; Andrade *et al.,* 1980; Bambirra, 1982; Andrade, 1984; Andrade *et al.,* 1984; Tafuri *et al.* (1988); Lana *et al.,* 1992; Caliari *et al.,* 1994, Caliari *et al.,* 1995; Araújo *et al.* (2002).

Por meio da comparação da infecção de cães sem raça definida de dois meses de idade com formas tripomastigotas metacíclicas ou sangüíneas das cepas Be-62 ou Be-78 do *T. cruzi* pelas vias intraperitoneal ou conjuntival, Bahia *et al.* (2002) observaram que a parasitemia foi maior em animais infectados com formas tripomastigotas metacíclicas da cepa Be-78, independentemente da via de inoculação. Além disto, todos os animais infectados com a cepa Be-78 exibiram miocardite aguda intensa.

Por meio da técnica de imuno-histoquímica, Caliari *et al.* (2002) determinaram que na fase aguda ocorreu o predomínio de linfócitos T nos focos inflamatórios cardíacos de cães jovens sem raça definida (65 a 70 dias de idade), infectados com 2000 formas tripomastigotas metacíclicas/kg da cepa Be-78 do *T. cruzi*. As células mais numerosas nessa população são linfócitos T $CD8^+$, sugerindo um importante papel de tais células na gênese das lesões cardíacas. Em quantidades menores, foram encontrados macrófagos, neutrófilos e plasmócitos; ninhos de amastigotas foram também observados.

De acordo com Lana *et al.,* (1992), todos os cães infectados com a cepa Be-78 do *T. cruzi*, necropsiados no 90º e 864º dias de infecção reproduziram a cardiopatia chagásica crônica fibrosante de maneira semelhante àquela observada em humanos.

Torres & Villaça (1919) inocularam sangue de cobaia infectado pelo *T. cruzi* em dois cães jovens, pela via subcutânea e observaram, no SNC, encefalomielite em focos e parasitos dentro e fora das células, em associação ou não com os focos inflamatórios e principalmente na substância branca. Esse foi o primeiro relato de envolvimento experimental do SNC em cães, porém, estes não manifestaram sinais clínicos relacionados às lesões.

Durante a avaliação da infecção de um grupo de cães adultos com sangue de cães jovens e de cobaias inoculados com cepa do *T. cruzi* originária da infecção natural de tatu (*Tatus novemcinctus*), e de outro grupo de cães com cepa originária do intestino de *Triatoma megista* infectado por repasto sangüíneo em animais infectados com o *T. cruzi*, Souza Campos (1927a) observou a manifestação de sinais clínicos nervosos, dentre eles paralisia. O exame microscópico da medula espinhal de tais cães evidenciou a presença de focos inflamatórios circunscritos e esparsos constituídos por infiltração celular e proliferação da neuróglia, principalmente nas regiões dorsal e lombar.

A comparação do encéfalo de cães infectados com as cepas Be-62 e Be-78 do *T. cruzi*, permitiu a Pitella *et al.* (1995) observarem que a segunda provocou maior parasitismo e maior freqüência e intensidade de processos inflamatórios nessa região. Por outro lado, dentre cães infectados com a cepa Be-78 por Lana *et al.* (1992), apenas dois apresentaram deambulação e paralisia do trem posterior. Entretanto, não foi realizada a análise histopatológica da medula espinhal e o cérebro apresentou apenas alguns focos inflamatórios discretos.

Na fase aguda da DC experimental de cães infectados pela cepa Be-78 houve envolvimento do SNC associado à miocardite e parasitismo cardíaco (Carneiro, 1998). As lesões encontradas no encéfalo e na medula espinhal, em geral, foram discretas e aleatórias, representadas por ninhos de amastigotas, principalmente nas células da glia, contudo, sem correlação com sinais clínicos nervosos. Os animais com miocardite e parasitismo cardíaco mais intensos, paralelamente, exibiram lesões mais intensas e extensas no SNC.

Estes dados trazem informações relevantes sobre o envolvimento do coração e SNC na DC, mostram que o cão reproduz importantes aspectos descritos para humanos e ainda esclarecem a importância dos fatores imunossupressores na gravidade das lesões observadas.

Quanto ao papel das células encontradas nas lesões do coração e da medula espinhal inúmeros aspectos ainda precisam ser esclarecidos. A imunossupressão, além

de alterar a proliferação de vários tipos celulares, modifica o perfil da resposta humoral, e, portanto, é necessária uma investigação mais detalhada do fenótipo das células inflamatórias.

Estudos utilizando a técnica de imuno-histoquímica em modelos animais podem ajudar a elucidar o porquê, durante a fase aguda da infecção pelo *T. cruzi*, crianças e pacientes com deficiências imunológicas apresentam quadros mais graves e chegam ao óbito. Estes estudos podem, também, colaborar para o entendimento do papel desempenhado pela resposta imune, assim como pela presença do parasito, na patogênese da DC. Além disso, a elucidação dos aspectos da resposta imune em modelos experimentais e em humanos é de fundamental importância para o desenvolvimento de esquemas terapêuticos contra o *T. cruzi*.

Recentemente estudos realizados no laboratório de Imunopatologia da Universidade Federal de Ouro Preto avaliaram a resposta imune de cães infectados com formas tripomastigotas sangüíneas ou metacíclicas da cepa Be-78 e submetidos à imunossupressão com azatioprina diariamente, aos 0, 7, 14, 21, 28, 35 e 42 dias após a infecção e/ou imunossupressão. Foram determinados nestes animais a infectividade, a curva de parasitemia, a mortalidade, a produção de IgG total e o fenótipo das células presentes no sangue periférico, baço e linfonodo por meio da citometria de fluxo (Carneiro, 2002).

Os resultados preliminares da avaliação do sangue periférico por citometria de fluxo revelaram que frente à infecção ocorre aumento no percentual de células T $CD8^+$, aumento este maior nos animais infectados por formas tripomastigotas metacíclicas. Observou-se que com a imunossupressão com azatioprina ocorreu diminuição percentual destas células no sangue periférico de todos os animais. Um resultado intrigante na avaliação do sangue periférico foi a diminuição do número de monócitos circulantes (células $CD14^+$) em animais infectados com formas tripomastigotas sangüíneas. Frente a este achado foi levantada a hipótese de que o menor percentual de linfócitos T $CD8^+$ nos animais infectados com formas tripomastigotas sangüíneas e a diminuição percentual de monócitos circulantes em todos animais infectados seria resultado da migração destas células para os tecidos, e no caso específico dos monócitos com sua conseqüente transformação em macrófagos diretamente envolvidos no controle da proliferação dos parasitos.

Inúmeros aspectos da imunopatogênese da DC ainda não foram esclarecidos. A verificação da presença de macrófagos teciduais por meio de imuno-histoquímica, bem

como sua relação com as alterações histopatológicas encontradas no coração e medula espinhal, dois locais intensamente afetados em casos de associação entre DC e imunossupressão, permitiria a ampliação do entendimento da imunopatogênese da DC. Portanto, no presente trabalho, foi avaliada a distribuição dos macrófagos e as alterações teciduais em dois sítios imunológicos distintos, coração e medula espinhal, em cães submetidos ou não à imunossupressão durante a fase aguda, inoculados com formas tripomastigotas metacíclicas ou sangüíneas da cepa Berenice-78 do *Trypanosoma cruzi*, formas estas que desencadeiam respostas imunes diferenciadas.

2- Objetivos

2.1 - Objetivo geral

Avaliar a distribuição de macrófagos e as alterações histopatológicas no átrio direito e na medula espinhal de cães infectados com formas tripomastigotas sangüíneas ou metacíclicas da cepa Be-78 do *T. cruzi*, submetidos ou não à imunossupressão durante a fase aguda da infecção.

2.2 - Objetivos específicos

- quantificar o processo inflamatório no átrio direito e na medula espinhal (nódulos gliais - NG e infiltrados perivasculares - IPV);

- quantificar o parasitismo tecidual no átrio direito e na medula espinhal;

- quantificar macrófagos e monócitos no átrio direito e na medula espinhal;

3 - Material e Métodos

3.1 – Animais, infecção e imunossupressão

Foram utilizados 24 cães jovens sem raça definida, de ambos os sexos (12 machos e 12 fêmeas), nascidos na Maternidade do Biotério Central da Universidade Federal de Ouro Preto (Figura 1).

Os filhotes foram mantidos com a mãe até o desmame. Neste período foi realizado controle de endo e ectoparasitoses e aos 30, 50, 70 e 90 dias de idade, os cães foram vacinados pela via subcutânea no dorso anterior, com a vacina Vanguard HTLP 5/CV-L Laboratório Pfizer LTDA, contra Parvovirose, Cinomose, Leptospirose canina, Coronavírus, Adenovírus Tipo 2 e Parainfluenza. Após este período os animais já com 120 dias de idade foram divididos em seis grupos experimentais: Controle (C), Controle Imunossuprimido (CIMS), Infectado com formas Tripomastigotas Metacíclicas (TM), Infectado com formas Tripomastigotas Metacíclicas e Imunossuprimido (TMIMS), Infectado com formas Tripomastigotas Sangüíneas (TS), Infectado com formas Tripomastigotas Sangüíneas e Imunossuprimido (TSIMS).

Para a infecção dos cães dos grupos TM, TMIMS, TS e TSIMS, utilizou-se a cepa Be-78 (*T. cruzi* I), isolada por xenodiagnóstico em 1978 da paciente Berenice, considerado o primeiro caso humano descrito da DC (Chagas, 1909). O inóculo foi de 2000 formas tripomastigotas metacíclicas (TM, TMIMS) ou 2000 formas tripomastigotas sangüíneas (TS, TSIMS) por kg de massa corporal.

A imunossupressão (grupos CIMS, TMIMS e TSIMS) foi realizada pela administração de 2mg/kg de massa corporal do fármaco Azatioprina (Imunem® – Laboratório Cristália – Produtos Químicos Farmacêuticos LTDA), por via oral (Rinkardt *et al.,* 1999), diariamente, desde a inoculação até a necrópsia. Esta droga é um anti-metabólito que se incorpora ao DNA e inibe a sua síntese. É um potente supressor da imunidade celular, pois atua precocemente no ciclo proliferativo dos clones de linfócitos B e T, bloqueando a síntese de DNA e RNA em resposta à estimulação antigênica.

A parasitemia dos animais foi avaliada diariamente a partir do 10º dia após a inoculação. Para isto, cinco µL de sangue foram coletados da veia marginal da orelha dos cães e examinados ao microscópio óptico para a detecção dos parasitos. A quantificação dos parasitos foi realizada de acordo com a técnica descrita por Brener (1962) até 10 dias após a negativação da parasitemia. O período pré-patente, a curva de parasitemia, o período patente e o pico máximo de parasitemia foram determinados.

Os cães foram observados diariamente para a avaliação do estado físico e comportamento geral e para a detecção de sinais e sintomas clínicos compatíveis com a fase aguda da doença ou características clínicas compatíveis com o protocolo de imunossupressão.

O sangue dos animais foi coletado no período que antecedeu a infecção e aos sete, 14, 21, 28, 35 e 42 dias após a infecção (DAI) para realização da sorologia pela técnica da ELISA e determinação do fenótipo dos tipos celulares encontrados no sangue periférico pela técnica da citometria de fluxo.

Figura 1- Delineamento experimental.

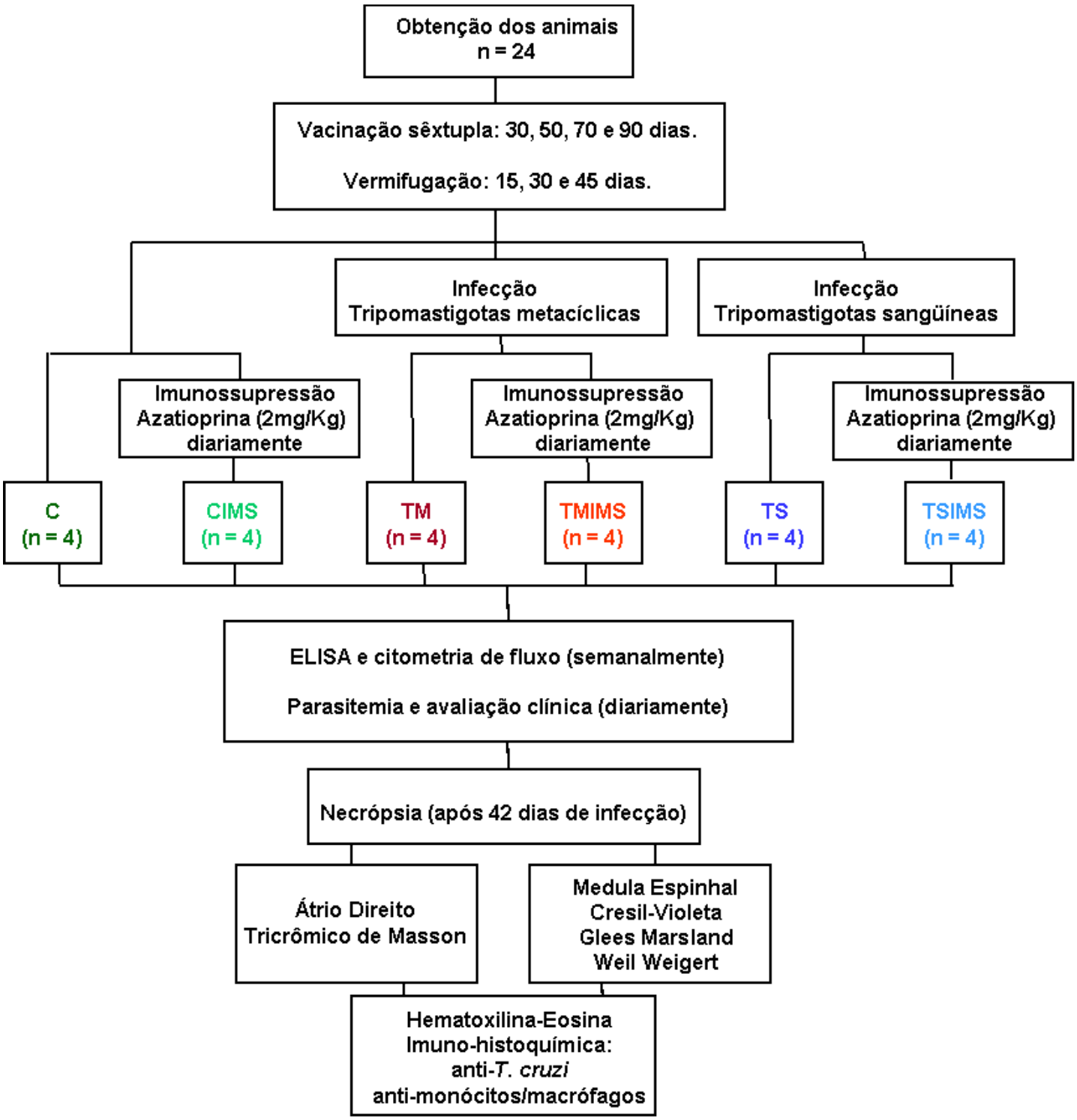

3.2 – Necrópsia e coleta do material

Os animais foram eutanasiados no 42º DAI e/ou imunossupressão (0,5mL/kg de massa corporal por via endovenosa de tiopental sódico - 0,03g/mL de solução salina 0,8%) sendo procedida a necrópsia.

Durante a necrópsia foi coletado um fragmento do átrio direito do coração e a medula espinhal *in totum* fixados em formol a 10% tamponado (pH 7,2)(Figura 2).

O cão apresenta sete vértebras cervicais, treze torácicas, sete lombares e o sacro resulta da fusão de três vértebras, sendo anatomicamente curto, largo e quadrangular. Com relação aos gânglios espinhais, apresenta oito pares cervicais, treze torácicos, sete lombares e três sacrais (Dellmann & McClure, 1978). Teoricamente, a medula espinhal termina próximo da junção da sexta e sétima vértebras lombares (Dellmann & McClure, 1978). A medula espinhal foi dividida em quatro regiões: cervical, torácica, lombar e sacral sendo utilizados os gânglios espinhais e as vértebras como referência para a determinação de cada região.

Foi considerado como região cervical o segmento medular imediatamente abaixo da decussação das pirâmides até o oitavo par de gânglios espinhais, que emerge entre a sétima vértebra cervical e a primeira vértebra torácica; como região torácica medular, o segmento correspondente às treze vértebras torácicas, que se inicia após o oitavo gânglio cervical; como região medular lombar o segmento correspondente às sete vértebras lombares, e como região sacral o segmento correspondente ao sacro e que envolve a cauda eqüina.

Após fixação em formol, a medula espinhal foi clivada imediatamente abaixo da decussação das pirâmides, suas regiões foram selecionadas e cada região foi seccionada em fatias de 0,5 centímetro, sempre numeradas, tomando-se como referência o sentido céfalo-caudal. (Figura 2).

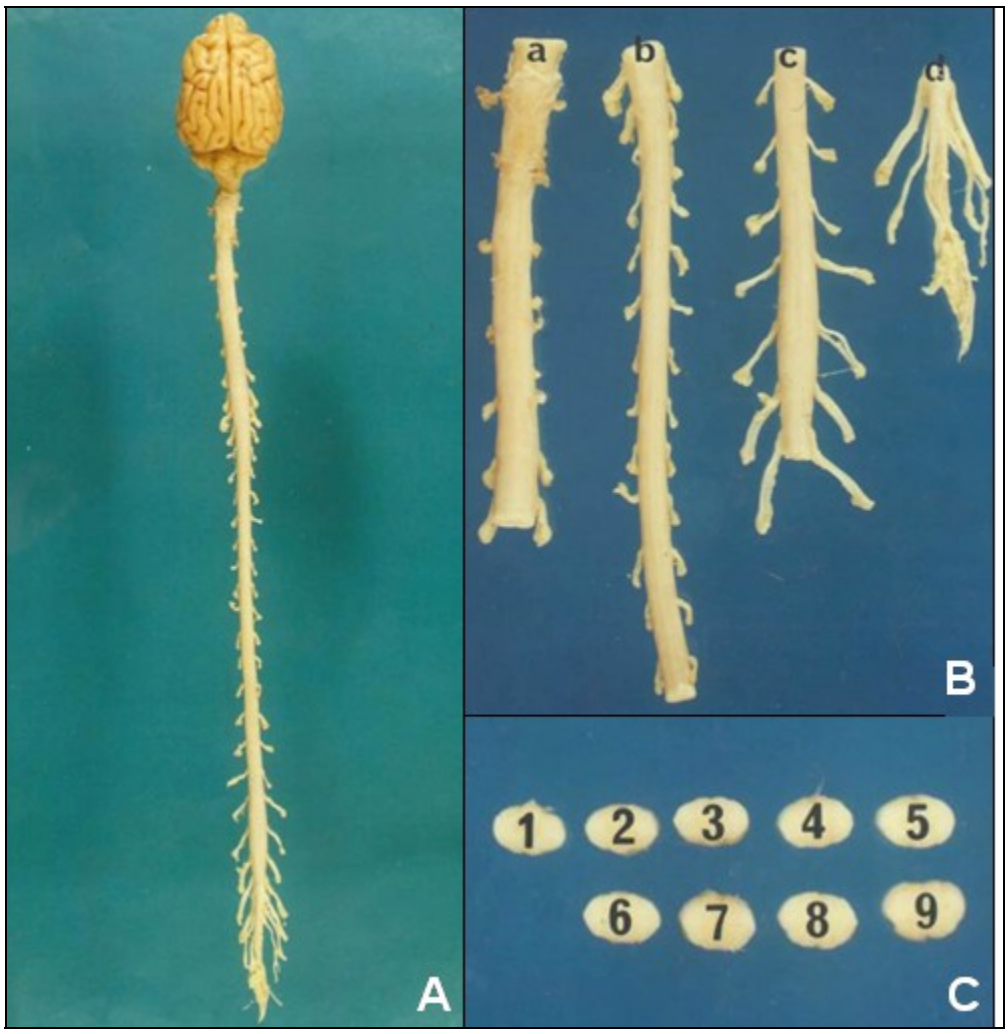

Figura 2 – Fotografias do encéfalo e da medula espinhal de cães sem raça definida com quatro meses de idade. (A) Superfície externa do encéfalo (face superior) e da medula espinhal (face posterior) com seus respectivos gânglios cervicais, torácicos, lombares e sacrais; **(B)** Superfície externa da medula espinhal: **a**- região cervical; **b**- região torácica; **c**- região lombar e **d**- região sacral; **(C)** face posterior da medula espinhal secionada transversalmente, com 0,5 centímetros de espessura, no sentido céfalo-caudal. Fatias numeradas de **1** a **9**.

3.3 - Processamento do material para microscopia óptica

O fragmento do átrio direito do coração e as fatias obtidas da medula espinhal foram processados rotineiramente e incluídos em parafina. Como a medula forneceu um número grande de fragmentos, optou-se por incluir sempre um número ímpar em cada bloco, o que permitiu a identificação de cada fatia.

Os blocos de parafina obtidos foram submetidos à microtomia para obtenção de cortes seriados com quatro micrômetros de espessura. De cada bloco do coração e da medula espinhal foram obtidos, respectivamente, quatro e seis cortes histológicos, estendidos em lâminas de vidro.

3.3.1 - Colorações empregadas

Dos quatro cortes obtidos para o estudo do átrio direito, o primeiro foi corado pelo método da Hematoxilina-Eosina (HE) para análise rotineira; o segundo, pelo método do Tricrômico de Masson para avaliação do colágeno; o terceiro e o quarto foram utilizados em reações imuno-histoquímicas para identificação do parasito e de monócitos/macrófagos, respectivamente.

Dos seis cortes obtidos para o estudo histopatológico da medula espinhal, o primeiro foi corado pelo método da HE para análise rotineira; o segundo pelo Cresil Violeta, para a contagem dos NG e IPV, que permite, ainda que no menor aumento, a visualização nítida de qualquer proliferação glial ou foco inflamatório; o terceiro pelo método de Glees Marsland para avaliação de lesões axonais; o quarto pelo método de Weil Weigert para determinação de lesões da mielina; o quinto e o sexto foram utilizados para as reações imuno-histoquímicas para identificação do parasito e de monócitos/macrófagos, respectivamente.

3.3.2 - Imuno-histoquímica para detecção do *T. cruzi*

Utilizou-se a técnica imuno-histoquímica da peroxidase-antiperoxidase (PAP) para a determinação do parasitismo tecidual (ninhos de amastigotas e formas amastigotas isoladas) (Barbosa, 1985).

Os antisoros anti-*T. cruzi* foram obtidos de coelhos inoculados com formas tripomastigotas sangüíneas da cepa Be-78 do *T. cruzi*. Foram escolhidos os antisoros com maiores títulos de anticorpos anti-*T. cruzi*.

Os cortes histológicos do átrio direito e da medula espinhal (regiões cervical, torácica, lombar e sacral) foram desparafinizados em duas trocas de xilol de 15 minutos cada, hidratados em concentrações decrescentes de álcool por três minutos cada. Seguiu-se lavagem em água corrente por cinco minutos e em PBS (phosphate buffer saline) pH 7,2-7,4 por cinco minutos.

Posteriormente, os cortes foram submetidos ao bloqueio da peroxidase endógena em um banho de 30 minutos em PBS/Peróxido de Hidrogênio (240 mL de PBS e 10 Ml de Peróxido de Hidrogênio 30%) à temperatura ambiente. Os cortes histológicos passaram, então, por três banhos consecutivos, de cinco minutos cada, em PBS.

Aplicou-se o soro normal de cabra diluído na proporção 1:50 em PBS, por 30 minutos em câmara úmida à temperatura ambiente, com o objetivo de bloquear as reações cruzadas inespecíficas.

Em seguida, os cortes foram incubados com anticorpo primário (anti-*T. cruzi* produzido em coelho – produção própria – diluição 1:1000 em PBS/Albumina 0,1%) em câmara úmida a 37ºC, por uma hora, seguido de três banhos de cinco minutos cada em PBS.

Aplicou-se o anticorpo secundário (anti-IgG de coelho, produzido em cabra, diluído 1:200 em PBS albumina 0,1%). A seguir, os cortes foram incubados em câmara úmida por 30 minutos a 37ºC. Os cortes retirados da câmara úmida receberam novamente três banhos de cinco minutos cada, em PBS.

Procedeu-se à aplicação do complexo peroxidase-antiperoxidase (PAP – SIGMA - diluído 1:250 em PBS/Albumina 0,1%) e os cortes foram incubados por 30 minutos em câmara úmida a 37ºC. Seguiram-se três banhos de cinco minutos cada, em PBS.

A revelação da reação da peroxidase foi obtida por meio da incubação em solução de DAB (50 mg de Diaminobenzidina em 250 ml de PBS e 500 µl de Peróxido de Hidrogênio 30%) durante cinco minutos. Para interromper a revelação, os cortes

foram lavados em PBS. Posteriormente foram lavados em água corrente por um minuto, contracorados com Hematoxilina de Harris por 10 segundos, lavados em água corrente por cinco minutos, desidratados em concentrações crescentes de álcool, diafanizados em xilol e montados com Entellan e lamínulas de vidro.

Em cada bateria de imuno-histoquímica, para controle da reação, foram incluídos dois cortes obtidos de coração de cão infectado pelo *T. cruzi* e sacrificado na fase aguda. Num deles, usado como controle negativo, o antisoro anti-*T. cruzi* foi substituído por PBS/albumina 0,1% e no outro, usado como controle positivo, procedeu-se à técnica imuno-histoquímica descrita anteriormente. Ainda como controle da reação, os cortes do átrio direito e da medula espinhal de cães não infectados foram incluídos na bateria. Os cortes assim obtidos foram utilizados para a contagem do parasitismo tecidual.

3.3.3 – Imuno-histoquímica para detecção de monócitos/macrófagos

Os cortes histológicos do átrio direito e da medula espinhal (regiões cervical, torácica, lombar e sacral) foram desparafinizados em dois banhos de xilol (15 minutos cada) e hidratados em concentrações decrescentes de álcool (100, 90, 80 e 70%) e finalmente em água corrente. Após serem submetidos a um banho de PBS (cinco minutos), os cortes foram incubados com tripsina 0,01% durante 10 minutos em estufa a 37°C. Passados os 10 minutos de incubação, os cortes foram submetidos a três banhos em PBS, cinco minutos cada, e mergulhados em H_2O_2 por 20 minutos para o bloqueio da peroxidase endógena (240 mL de PBS/10 mL de H_2O_2). Seguiram-se três banhos em PBS antes da adição dos anticorpos. Primeiramente os cortes foram cobertos com o anticorpo monoclonal IgG de camundongo anti-monócitos/macrófagos [Mouse anti human macrophages (MCA874G) - Serotec Ltd., Oxford, UK)] diluídos 1:400 em PBS albumina 0,1% e, incubados durante 12hs a 18hs a 4ºC em câmara úmida. Posteriormente, os cortes foram lavados em PBS e incubados com IgG de cabra Biotinilado anti-IgG camundongo (LSAB-kit, DakoCytomation, USA), novamente lavados em PBS, incubados com Estreptoavidina/Peroxidase (LSAB-kit, DakoCytomation, USA), ambos por 30 minutos em câmara úmida à temperatura ambiente. Seguiram-se três banhos em PBS de cinco minutos cada.

Depois da revelação por DAB (50 mg de Diaminobenzidina em 250 ml de PBS e 500 µl de Peróxido de Hidrogênio 30%) o tecido foi lavado rapidamente e contra corado

pela Hematoxilina de Harris (10 segundos). O material foi desidratado (álcool 70, 80, 90, 100%), seco em estufa 56ºC e imerso em xilol. Decorridas duas passagens em xilol (cinco minutos cada) os cortes foram montados para posterior avaliação.

Como controle da reação, foram incluídos dois cortes obtidos de baço e coração de cão infectado pelo *T. cruzi* e sacrificado na fase aguda. Em um deles, usado como controle negativo, o anticorpo anti-monócito/macrófago foi substituído por PBS/albumina 0,1% e no outro, usado como controle positivo, procedeu-se à técnica imuno-histoquímica descrita anteriormente. Os cortes assim obtidos foram utilizados para a contagem de monócitos/macrófagos no átrio direito e na medula espinhal.

3.3.4 - Avaliação histopatológica

O processo inflamatório e a neoformação de colágeno foram avaliados semi-quantitativamente nas lâminas coradas pela HE e Tricrômico de Masson, respectivamente.

Cada campo microscópico apresenta área de 55.800 μm^2, sendo o valor obtido expresso em número de parasitos, monócitos, macrófagos, NG ou IPV por mm^2 do tecido avaliado. Para a documentação fotográfica também foram obtidas imagens utilizando a objetiva de imersão.

O parasitismo e macrófagos no átrio direito do coração foram contados em 30 campos microscópicos aleatórios (objetiva de 40X) nas lâminas submetidas às reações imuno-histoquímicas.

A avaliação da medula espinhal foi realizada utilizando-se a área total dos cortes obtidos uma vez que se buscava estabelecer diferenças entre as regiões cervical, torácica, lombar e sacral entre as substâncias branca e cinzenta. Todos os dados foram levados em consideração na realização da análise estatística.

3.3.5 - Avaliação do processo inflamatório

A avaliação do processo inflamatório no coração foi realizada em 30 campos microscópicos aleatórios (objetiva de 40X) de cada átrio direito corado pela HE. O processo inflamatório foi classificado em ausente, discreto, moderado e intenso.

Na medula espinhal foram contados o número de NG e IPV visualizados por microscopia óptica nos cortes histológicos corados pelo Cresil Violeta, considerando as diferentes regiões medulares e as substâncias branca e cinzenta. Ainda na medula espinhal foram avaliadas qualitativamente as alterações dos axônios e da bainha de mielina nos cortes corados pelo Glees Marsland e Weil Weigert, respectivamente.

3.3.6 - Avaliação da neoformação de colágeno

A avaliação da neoformação de colágeno no coração foi realizada em 30 campos microscópicos aleatórios (objetiva de 10X) de cada átrio direito corado pelo Tricrômico

de Masson. O processo de neoformação foi classificado em ausente, discreto, moderado e intenso.

3.3.7 - Quantificação do parasitismo e de monócitos/macrófagos

Foram contados os ninhos de amastigotas/parasitos isolados e monócitos/macrófagos em cortes submetidos à imuno-histoquímica para *T. cruzi* ou monócitos/macrófagos. No coração, foram analisados 30 campos microscópicos aleatórios do átrio direito (objetiva de 40X) enquanto na medula espinhal foram analisados todos os cortes histológicos caracterizados por região e substância, sendo utilizada a área de cada região/substância analisada na realização da análise estatística.

3.4 - Análise estatística

Os resultados foram expressos em média ± desvio padrão sendo utilizado o nível de significância de 95%. As diferentes regiões medulares (cervical, torácica, lombar e sacral) e substâncias (branca e cinzenta) foram avaliadas separadamente e para verificar o parasitismo, monócitos/macrófagos, NG e IPV foi realizada análise de variância associada à co-variável. Foi considerada como co-variável a área de cada região medular avaliada, sendo as variáveis: substâncias branca e cinzenta, freqüência de parasitismo tecidual, monócitos/macrófagos, NG e IPV. Como não houve diferenças nas diferentes regiões medulares o número de monócitos/macrófagos e parasitos obtidos nas reações imuno-histoquímicas para o coração e medula espinhal, bem como o número de NG e IPV na medula espinhal foram comparados utilizando análise de variância seguido do teste t de Student.

4 - Resultados

4.1 - Alterações histopatológicas no átrio direito

4.1.1 - Avaliação qualitativa

Em todos os animais infectados, imunossuprimidos ou não, observou-se processo inflamatório constituído predominantemente por células mononucleadas (Figura 3). Nos animais apenas infectados, as células mononucleadas apresentaram morfologia de linfócitos em sua maioria (Figura 3 – A e C). O grupo TM exibiu processo inflamatório focal (Figura 3 – A), enquanto nos animais do grupo TS a inflamação foi mais difusa (Figura 3 – C). Como resultado da imunossupressão, processo inflamatório dos grupos TMIMS e TSIMS apresentou-se constituído por células mononucleadas, porém, diferentemente dos animais apenas infectados, com grande quantidade de células com morfologia de macrófagos (cromatina frouxa e contorno irregular). Ainda nos grupos imunossuprimidos, verificou-se degeneração hialina intensa e maior destruição de células cardíacas do que os animais apenas infectados (Figura 3 – B e D).

Observou-se neoformação de colágeno em todos os animais infectados, imunossuprimidos ou não (Figura 4). Os animais que apresentaram processo inflamatório, paralelamente, apresentaram maior neoformação de colágeno, sem diferenças qualitativas destes depósitos na matriz extracelular.

O parasitismo foi visualizado em todos os animais infectados, imunossuprimidos ou não (Figura 5). Por apresentarem menor parasitismo, não foram detectados ninhos de amastigotas ou amastigotas nos 30 campos aleatórios avaliados dos grupos TM e TS (gráfico 1 – B), porém pôde-se visualizar o parasito em outras áreas do átrio direito (Figura 5 – A e C). Os animais dos grupos TMIMS e TSIMS apresentaram maior quantidade de ninhos de amastigotas e, além disto, ninhos com maior quantidade de parasitos (Figura 5 – B e D).

O grupo TM apresentou pequena quantidade de macrófagos marcados (Figura 6 – A). O grupo TS, no entanto, apesar da presença de células com morfologia de macrófagos, estas não foram marcadas pelo anticorpo utilizado (Figura 6 – C). Frente à imunossupressão, todos os animais exibiram maior quantidade de macrófagos no átrio direito (Figura 6 – B e D).

4.1.2 - Avaliação semi-quantitativa e quantitativa

O processo inflamatório foi moderado no grupo TM e intenso nos grupos TMIMS, TS e TSIMS (Gráfico 1 – A).

A neoformação de colágeno foi discreta no grupo TM, moderada nos grupos TMIMS e TS e intensa no grupo TSIMS (Gráfico 1 – B).

O parasitismo foi ausente nos 30 campos aleatórios avaliados dos animais dos grupos TM e TS, embora presente em outras áreas do tecido. Nos animais dos grupos TMIMS e TSIMS o parasitismo foi maior do que nos animais apenas infectados. O número de parasitos do grupo TSIMS foi maior que do grupo TMIMS (Gráfico 1 – C).

Dentre os animais em que foi possível detectar a presença de macrófagos, observou-se que o número destas células foi maior no grupo TMIMS do que no grupo TM (Gráfico 1 – D).

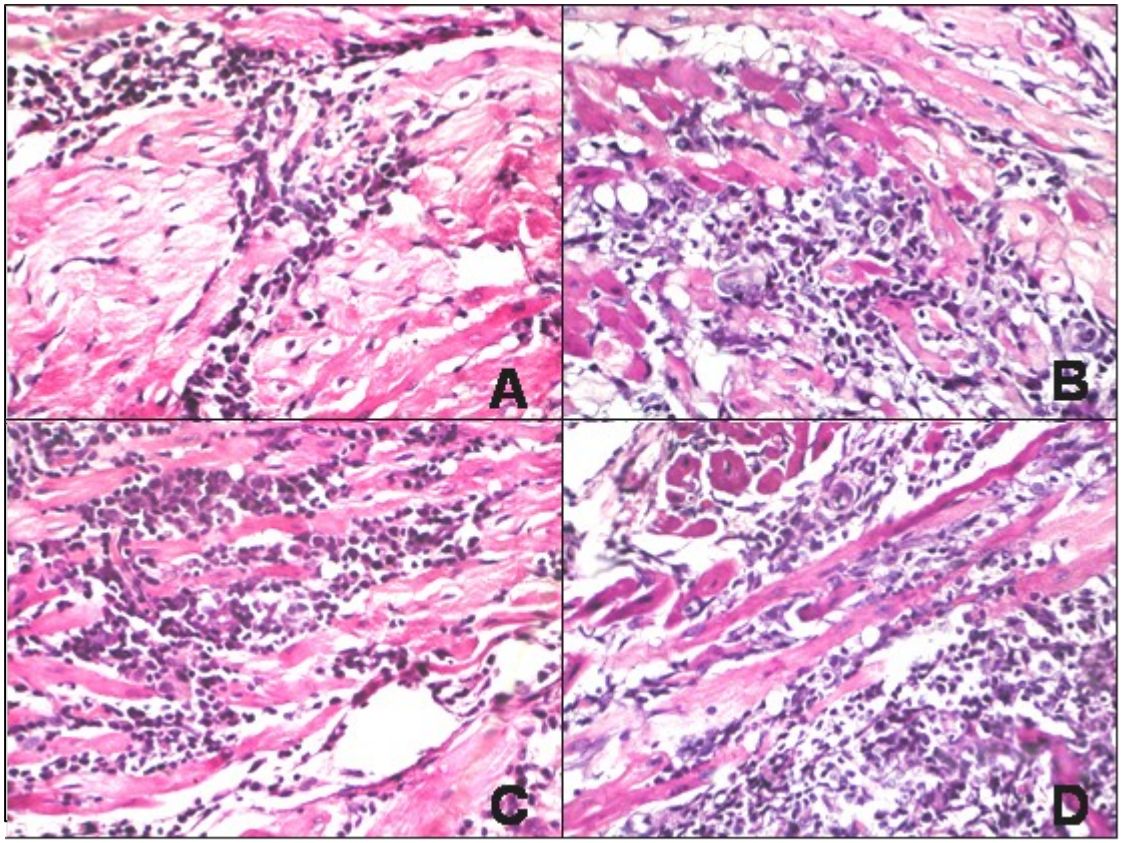

Figura 3 - Miocárdio atrial de cães com quatro meses de idade, imunossuprimidos ou não, inoculados com 2000 formas tripomastigotas metacíclicas ou sangüíneas da cepa Be-78 do *Trypanosoma cruzi*/kg de peso corporal, necropsiados na fase aguda da infecção. (A) grupo infectado com formas tripomastigotas metacíclicas: processo inflamatório moderado constituído por células mononucleadas com morfologia de linfócitos predominantemente; **(B)** grupo infectado com formas tripomastigotas metacíclicas imunossuprimido: processo inflamatório intenso constituído por células mononucleadas, porém, diferentemente dos animais apenas infectados, com grande quantidade de células com morfologia de macrófagos; degeneração hialina intensa e maior destruição de células cardíacas do que os animais apenas infectados **(C)** grupo infectado com formas tripomastigotas sangüíneas: processo inflamatório intenso constituído por células mononucleadas com morfologia de linfócitos predominantemente; e **(D)** grupo infectado com formas tripomastigotas sangüíneas imunossuprimido: processo inflamatório intenso constituído por células mononucleadas, porém, diferentemente dos animais apenas infectados, com grande quantidade de células com morfologia de macrófagos; degeneração hialina intensa e maior destruição de células cardíacas do que os animais apenas infectados. Hematoxilina e Eosina, X600.

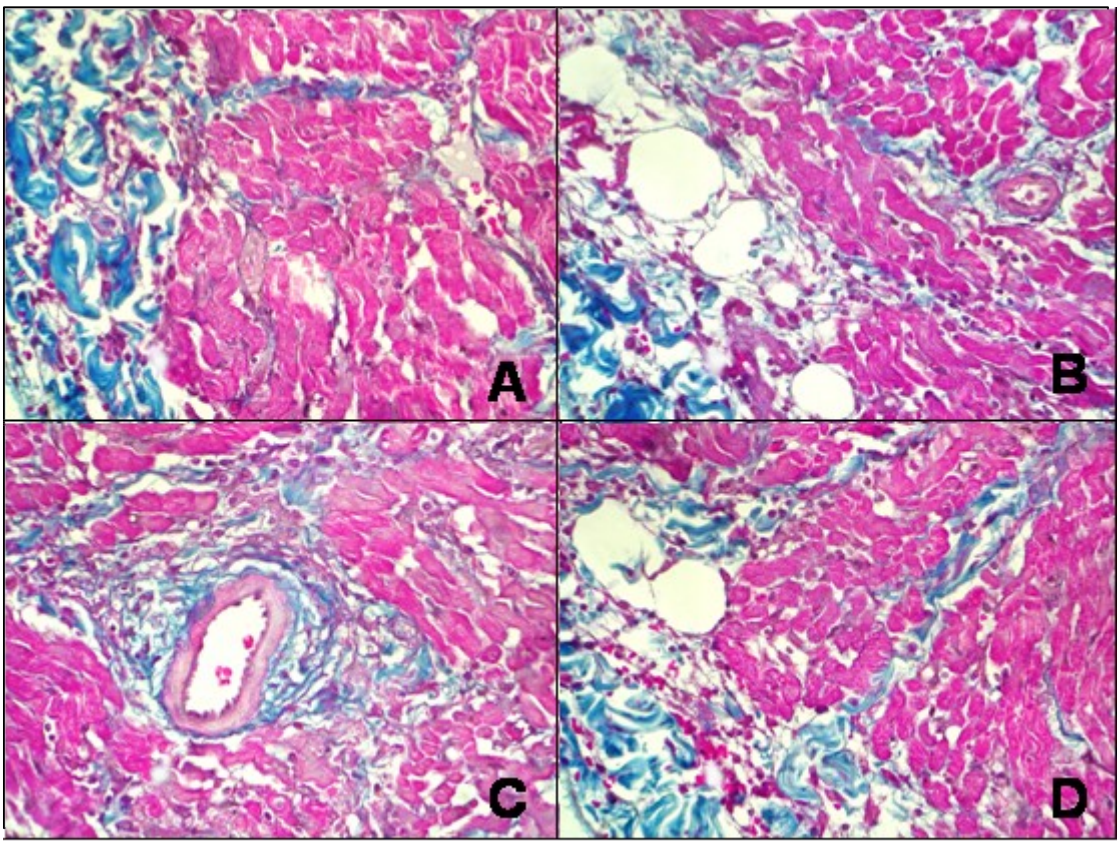

Figura 4 - Miocárdio atrial de cães com quatro meses de idade, imunossuprimidos ou não, inoculados com 2000 formas tripomastigotas metacíclicas ou sangüíneas da cepa Be-78 do *Trypanosoma cruzi*/kg de peso corporal, necropsiados na fase aguda da infecção. (A) grupo infectado com formas tripomastigotas metacíclicas: neoformação de colágeno discreta; **(B)** grupo infectado com formas tripomastigotas metacíclicas imunossuprimido: neoformação de colágeno moderada; **(C)** grupo infectado com formas tripomastigotas sangüíneas**:** neoformação de colágeno moderada e **(D)** grupo infectado com formas tripomastigotas sangüíneas imunossuprimido: neoformação de colágeno intensa. Tricrômico de Masson, X600**.**

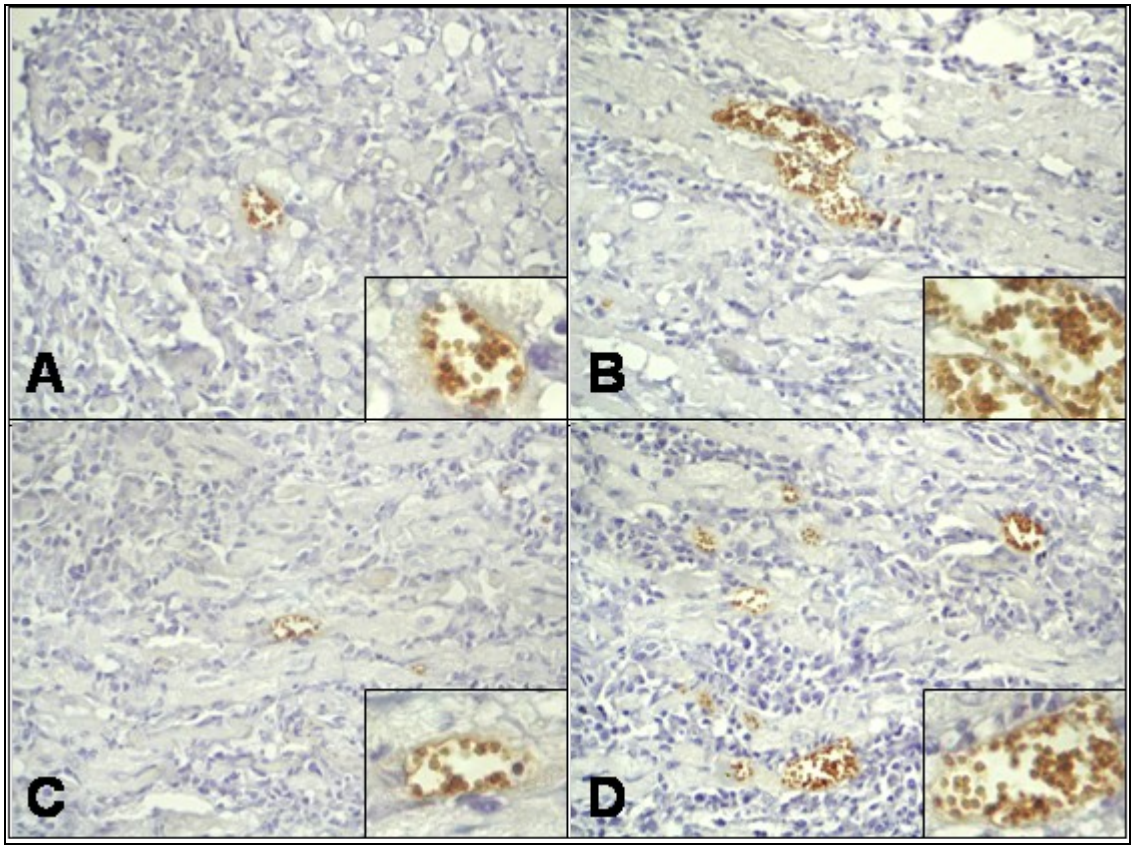

Figura 5 – Reação imuno-histoquímica para detecção de ninhos de amastigotas ou amastigotas isolados no miocárdio atrial de cães com quatro meses de idade, imunossuprimidos ou não, inoculados com 2000 formas tripomastigotas metacíclicas ou sangüíneas da cepa Be-78 do *Trypanosoma cruzi*/kg de peso corporal, necropsiados na fase aguda da infecção. (A) grupo infectado com formas tripomastigotas metacíclicas: parasitismo discreto, **(B)** grupo infectado com formas tripomastigotas metacíclicas imunossuprimido: parasitismo mais intenso do que animais apenas infectados, **(C)** grupo infectado com formas tripomastigotas sangüíneas: parasitismo discreto e **(D)** grupo infectado com formas tripomastigotas sangüíneas imunossuprimido: parasitismo mais intenso do que animais apenas infectados. Contracoloração com Hematoxilina de Harris, X600. *Detalhes*: ninhos de amastigotas verificados com objetiva de imersão, X1000.

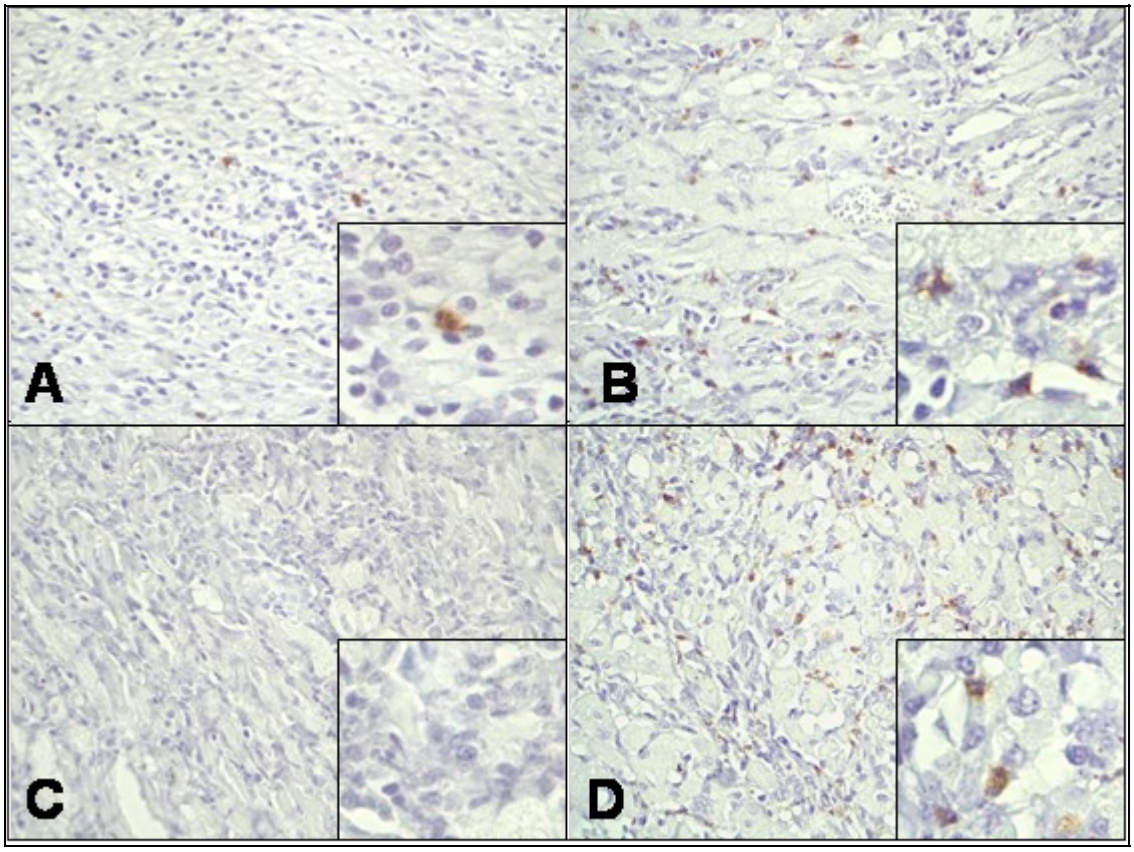

Figura 6 – Reação Imuno-histoquímica para detecção de macrófagos no miocárdio atrial de cães com quatro meses de idade, imunossuprimidos ou não, inoculados com 2000 formas tripomastigotas metacíclicas ou sangüíneas da cepa Be-78 do *Trypanosoma cruzi*/kg de peso corporal, necropsiados na fase aguda da infecção. (A) grupo infectado com formas tripomastigotas metacíclicas: pequena quantidade de macrófagos, **(B)** grupo infectado com formas tripomastigotas metacíclicas imunossuprimido: grande número de macrófagos, **(C)** grupo infectado com formas tripomastigotas sangüíneas: macrófagos não detectados; em detalhe (X1000), células com morfologia de macrófagos, porém, não marcadas pelo anticorpo utilizado e **(D)** grupo infectado com formas tripomastigotas sangüíneas imunossuprimido: grande quantidade de macrófagos. Contracoloração com Hematoxilina de Harris, X600. *Detalhes de A, B e D*: macrófagos marcados; notar cromatina frouxa e contorno irregular, X1000.

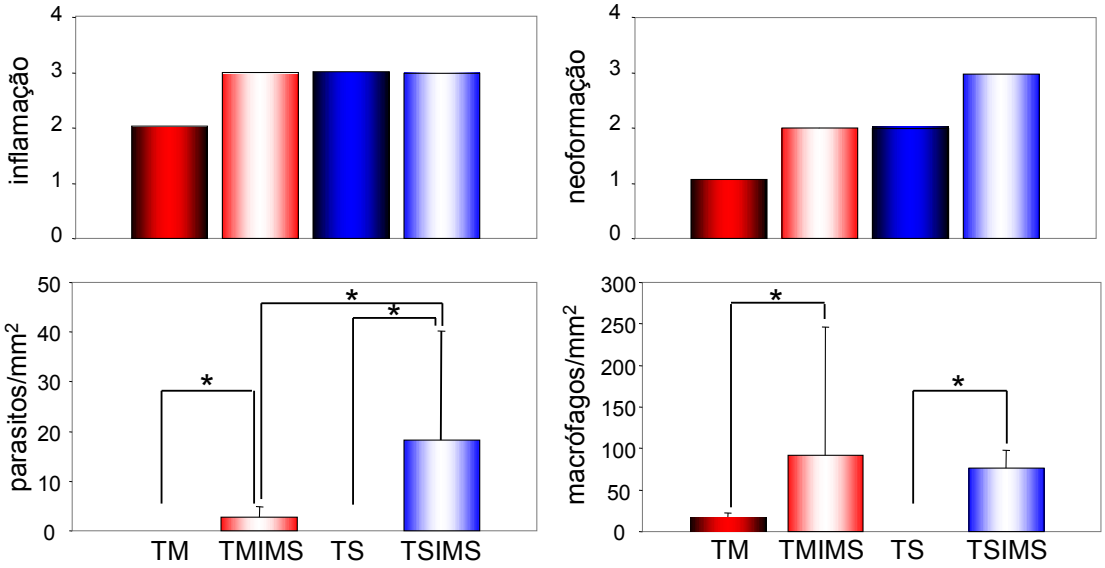

Gráfico 1 - Avaliação histopatológica do miocárdio atrial de cães com quatro meses de idade, imunossuprimidos ou não, inoculados com 2000 formas tripomastigotas metacíclicas ou sangüíneas da cepa Be-78 do *Trypanosoma cruzi*/kg de peso corporal, necropsiados na fase aguda da infecção. (A) Inflamação. Grupo infectado por formas tripomastigotas metacíclicas (TM): processo inflamatório moderado; Grupo infectado por formas tripomastigotas metacíclicas imunossuprimido (TMIMS): processo inflamatório intenso; Grupo infectado por formas tripomastigotas sangüíneas (TS); Grupo infectado por formas tripomastigotas sangüíneas imunossuprimido: processo inflamatório intenso **(B)** Neoformação de colágeno. Grupo infectado por formas tripomastigotas metacíclicas (TM): neoformação de colágeno discreta; Grupo infectado por formas tripomastigotas metacíclicas imunossuprimido (TMIMS): neoformação de colágeno moderada; Grupo infectado por formas tripomastigotas sangüíneas (TS): neoformação de colágeno moderada; Grupo infectado por formas tripomastigotas sangüíneas imunossuprimido: neoformação de colágeno intensa **(C)** Número de ninhos de amastigotas ou amastigotas isolados por mm^2. Não foram detectados parasitos nos 30 campos microscópicos aleatórios avaliados nos grupos TM e TS embora estes tenham sido visualizados em outras regiões do miocárdio atrial destes animais; **(D)** Número de macrófagos por mm^2.* diferença significativa

4.2 - Alterações histopatológicas na medula espinhal

4.2.1 - Avaliação qualitativa

A análise histopatológica da medula espinhal durante a fase aguda da infecção experimental de cães pela cepa Be-78 do *T. cruzi* mostrou ninhos de amastigotas, macrófagos e processo inflamatório sob a forma de NG e IPV, distribuídos tanto na substância branca quanto na cinzenta, independente da região medular (cervical, torácica, lombar ou sacral). Não foram detectadas diferenças significativas entre regiões medulares e entre substância branca e cinzenta e, portanto, os resultados serão apresentados considerando-se a medula espinhal como um todo, sem distinção entre regiões/substância.

Os NG e IPV nos grupos TM e TS apresentaram-se constituídos por grande quantidade de células mononucleadas, células estas dispostas de maneira mais organizada, e desta forma, foram denominados como NG e IPV estruturados (Figura 7 – A e C). Como efeito da imunossupressão, os NG e IPV observados nos animais dos grupos TMIMS e TSIMS apresentaram-se constituídos por pequena quantidade de células dispostas de maneira mais dispersa e, conseqüentemente, foram denominados como IPV e NG pouco estruturados (Figura 8 – A e C). As lesões axonais e da bainha de mielina foram observadas em estrita relação com as alterações inflamatórias.

A avaliação dos cortes histológicos da medula espinhal, submetidos à imuno-histoquímica para *T. cruzi*, permitiu a visualização do parasito nos grupos TMIMS, TS e TSIMS (Figura 9). No grupo TM não foi observado parasitismo tecidual na medula espinhal. Os ninhos de amastigotas ou amastigotas isoladas apresentaram-se distribuídos indistintamente nas substâncias branca e cinzenta da medula espinhal. Alguns parasitos encontravam-se associados aos focos inflamatórios (Figura 9 – A), porém, nenhuma associação/correlação foi encontrada entre parasitismo tecidual e presença de NG e IPV.

O anticorpo utilizado para a detecção de macrófagos apresenta reação cruzada com células de cão e marca granulócitos, monócitos e macrófagos. Portanto, a morfologia bem como a localização das células foi considerada durante a avaliação. Na medula espinhal, diferente do observado no coração, foi grande a quantidade de células marcadas no interior de vasos, por isso, a avaliação neste tecido foi realizada

separadamente para células visualizadas dentro de vasos (monócitos – Figura 10) e células no tecido medular propriamente dito (macrófagos – Figura 11).

4.2.2 - Avaliação quantitativa

No Gráfico 2 são apresentados os resultados da quantificação de IPV e NG para os diferentes grupos. O número de IPV foi maior nos grupo TM e TMIMS comparados aos grupos TS e TSIMS respectivamente (Gráfico 2 - A). O grupo TM apresentou maior quantidade de NG que o grupo TS. A quantidade de NG observada nos grupos TM e TMIMS foi estatisticamente semelhante, porém, com tendência a aumento no ultimo (Gráfico 2 - B). Por outro lado, o grupo TSIMS apresentou maior quantidade de NG quando comparado ao grupo TS (Gráfico 2 - B). Entre os grupos TMIMS e TSIMS não foram observadas diferenças significativas no número de NG (Gráfico 2 - B).

A quantificação do parasitismo tecidual nos diferentes grupos está apresentada no Gráfico 3. O grupo TMIMS apresentou maior quantidade de parasitos quando comparado ao grupo TSIMS que apresentou quantidade semelhante à observada no grupo TS.

A quantificação dos monócitos e macrófagos está apresentada no Gráfico 4. O número de monócitos do grupo TM foi menor quando comparado ao grupo TS (Gráfico 4 – A). O grupo TMIMS exibiu maior quantidade de monócitos quando comparado ao grupo TM (Gráfico 4 – A). Ao contrário, o grupo TS apresentou maior quantidade quando comparado ao grupo TSIMS (Gráfico 4 – A). O grupo TMIMS apresentou maior quantidade de monócitos quando comparado ao grupo TSIMS (Gráfico 4 – A).

No grupo TM observou-se maior quantidade de macrófagos quando comparado ao grupo TS (Gráfico 4 – B). O grupo TMIMS apresentou maior quantidade de macrófagos quando comparado ao grupo TSIMS (Gráfico 4 – B). Se comparados os grupos TM/TMIMS e TS/TSIMS, a quantidade de macrófagos foi estatisticamente semelhante ente eles (Gráfico 4 – B).

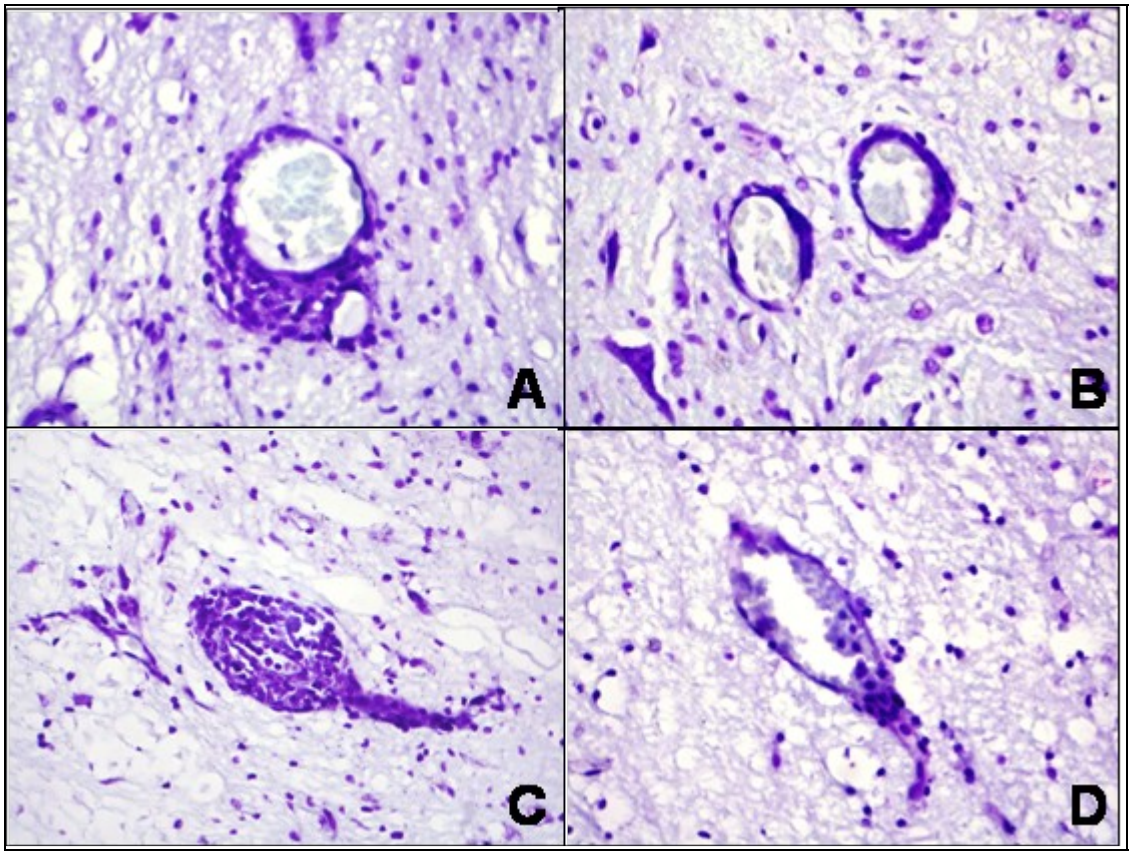

Figura 7 - Medula espinhal de cães com quatro meses de idade, imunossuprimidos ou não, inoculados com 2000 formas tripomastigotas metacíclicas ou sangüíneas da cepa Be-78 do *Trypanosoma cruzi*/kg de peso corporal, necropsiados na fase aguda da infecção. Infiltrados perivasculares constituídos predominantemente por células mononucleadas. (A) grupo infectado com formas tripomastigotas metacíclicas, **(B)** grupo infectado com formas tripomastigotas metacíclicas imunossuprimido, **(C)** grupo infectado com formas tripomastigotas sangüíneas e **(D)** grupo infectado com formas tripomastigotas sangüíneas imunossuprimido. Observar o menor número de células mononucleadas (infiltrados perivasculares pouco estruturados) nos grupos imunossuprimidos (B e D) comparados aos não imunossuprimidos (A e C) (infiltrados perivasculares estruturados). Cresil Violeta, X600.

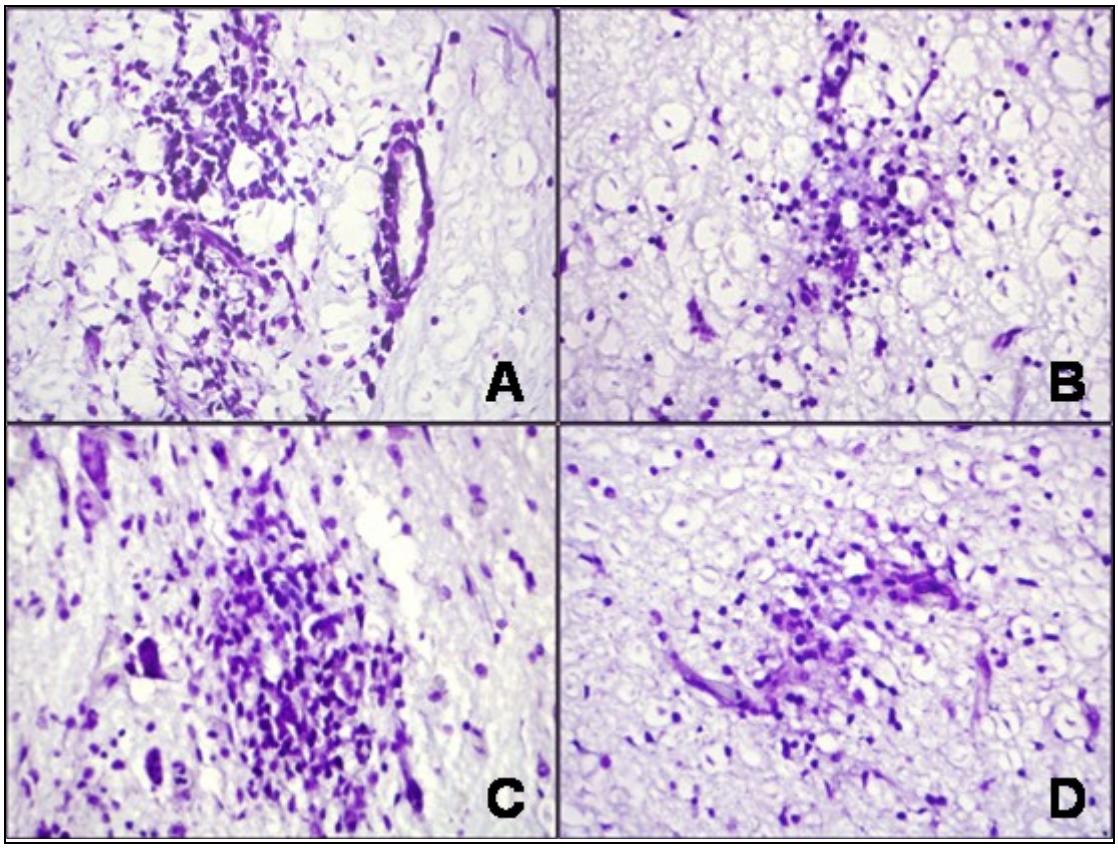

Figura 8 - Medula espinhal de cães com quatro meses de idade, imunossuprimidos ou não, inoculados com 2000 formas tripomastigotas metacíclicas ou sangüíneas da cepa Be-78 do *Trypanosoma cruzi*/kg de peso corporal, necropsiados na fase aguda da infecção. Nódulos gliais constituídos predominantemente por células mononucleadas. (A) grupo infectado com formas tripomastigotas metacíclicas, **(B)** grupo infectado com formas tripomastigotas metacíclicas imunossuprimido, **(C)** grupo infectado com formas tripomastigotas sangüíneas e **(D)** grupo infectado com formas tripomastigotas sangüíneas imunossuprimido. Observar o menor número de células mononucleadas (nódulos gliais pouco estruturados) nos grupos imunossuprimidos (B e D) quando comparados aos não imunossuprimidos (A e C) (nódulos gliais estruturados). Cresil Violeta, X600.

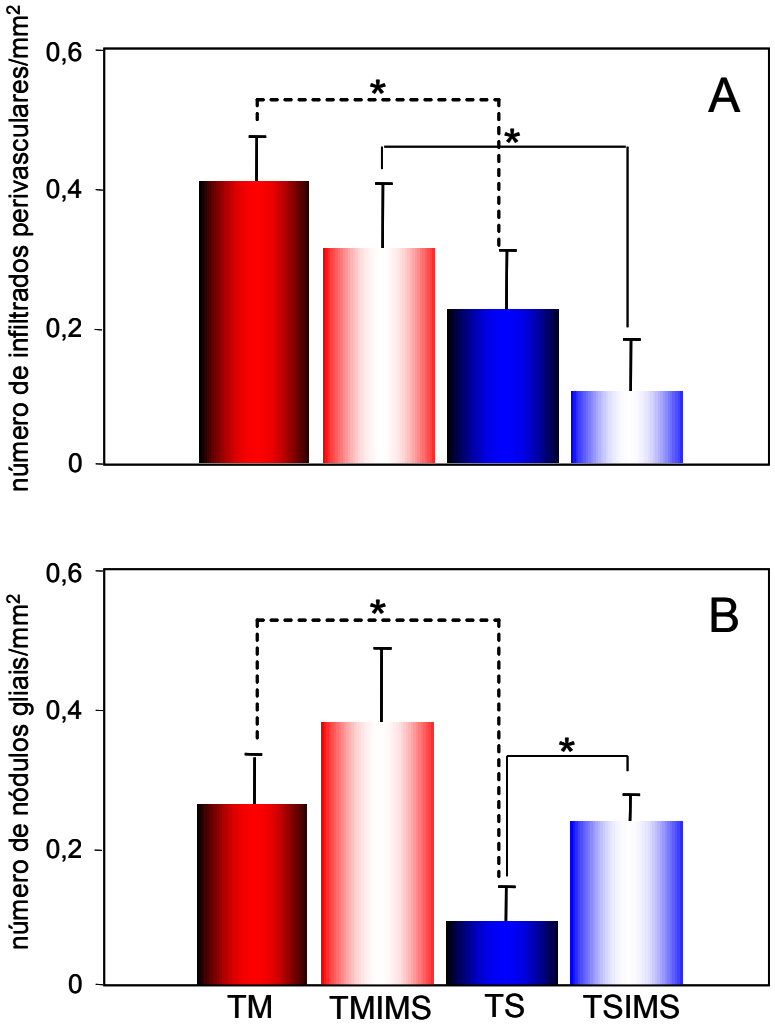

Gráfico 2 - Número médio (± desvio padrão) de infiltrados perivasculares (A) e nódulos gliais/mm² (B) na medula espinhal de cães com quatro meses de idade, imunossuprimidos ou não, inoculados com 2000 formas tripomastigotas metacíclicas ou sangüíneas da cepa Be-78 do *Trypanosoma cruzi*/kg de peso corporal, **na fase aguda da infecção**. * diferença significativa.

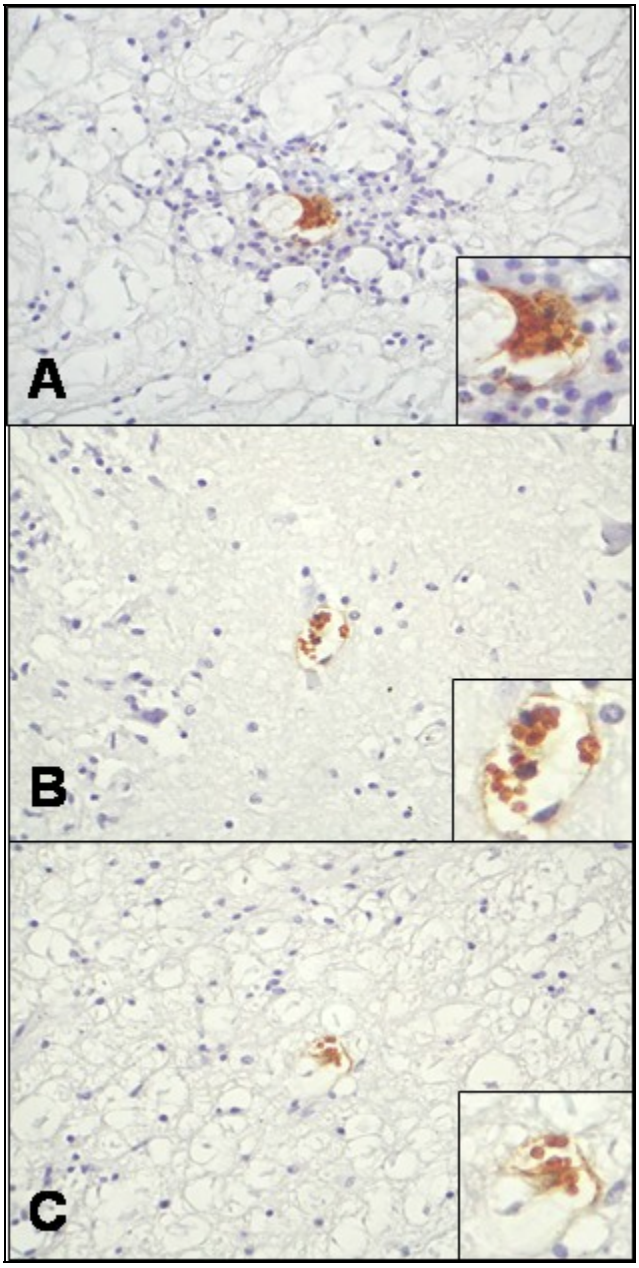

Figura 9 – Reação imuno-histoquímica para detecção de ninhos de amastigotas ou amastigotas isolados na medula espinhal de cães com quatro meses de idade imunossuprimidos ou não, inoculados com 2000 formas tripomastigotas metacíclicas ou sangüíneas da cepa Be-78 do *Trypanosoma cruzi*/kg de peso corporal, necropsiados na fase aguda da infecção. (A) grupo infectado com formas tripomastigotas metacíclicas imunossuprimido; notar presença de nódulo glial direcionado contra o ninho de amastigota **(B)** grupo infectado com formas tripomastigotas sangüíneas e **(C)** Grupo infectado com formas tripomastigotas sangüíneas imunossuprimido. O encontro de focos inflamatórios direcionados contra o parasita foi raro em todos os grupos. Contracoloração com Hematoxilina de Harris, X600. *Detalhes*: ninhos de amastigotas marcados pela reação, X1000

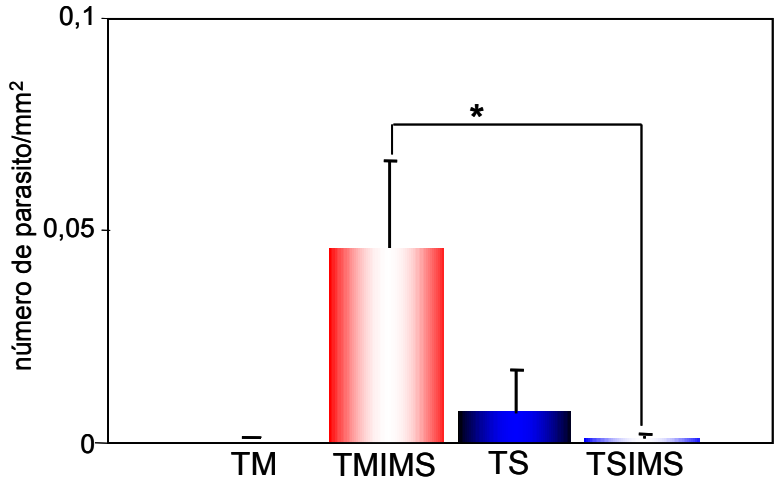

Gráfico 3 - Número médio (± desvio padrão) de parasitos isolados ou ninhos de amastigotas/mm² na medula espinhal de cães com quatro meses de idade, imunossuprimidos ou não, inoculados com 2000 formas tripomastigotas metacíclicas ou sangüíneas da cepa Be-78 do *Trypanosoma cruzi*/kg de peso corporal, na fase aguda da infecção. * diferença significativa.

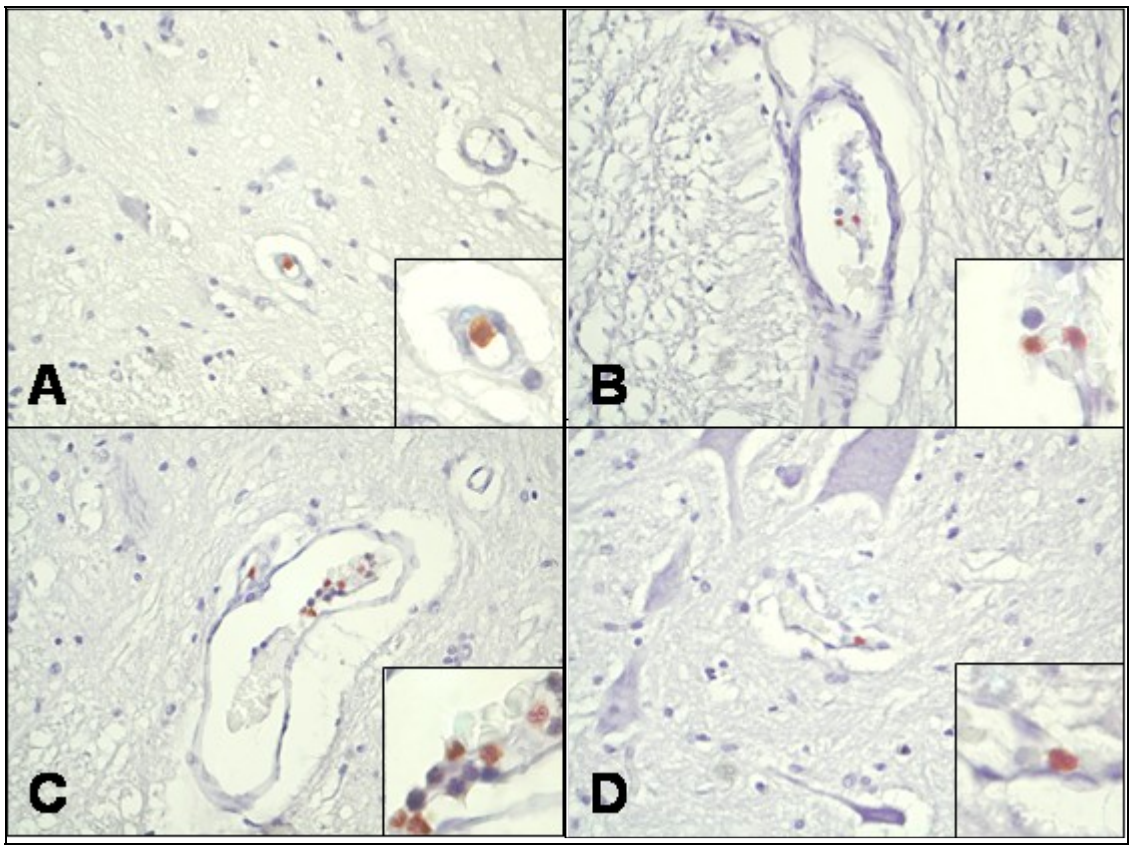

Figura 10 – Reação imuno-histoquímica para detecção de monócitos na medula espinhal de cães com quatro meses de idade imunossuprimidos ou não, inoculados com 2000 formas tripomastigotas metacíclicas ou sangüíneas da cepa Be-78 do *Trypanosoma cruzi*/kg de peso corporal, na fase aguda da infecção. (A) grupo infectado com formas tripomastigotas metacíclicas, **(B)** grupo infectado com formas tripomastigotas metacíclicas imunossuprimido, **(C)** grupo infectado com formas tripomastigotas sangüíneas, **(D)** grupo infectado com formas tripomastigotas sangüíneas imunossuprimido. Contracoloração com Hematoxilina de Harris, X600. *Detalhe*: X1000.

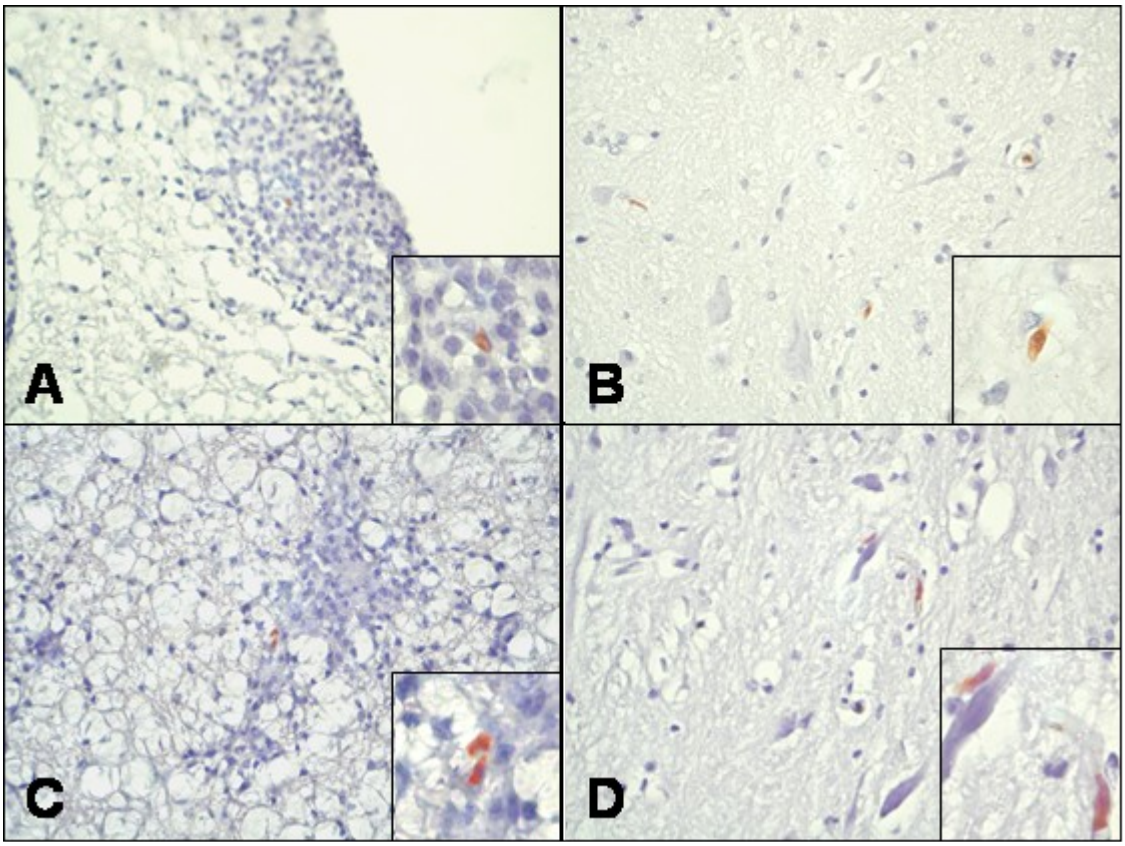

Figura 11 - Reação imuno-histoquímica para detecção de macrófagos na medula espinhal de cães com quatro meses de idade imunossuprimidos ou não, inoculados com 2000 formas tripomastigotas metacíclicas ou sangüíneas da cepa Be-78 do *Trypanosoma cruzi*/kg de peso corporal, necropsiados na fase aguda da infecção. (A) grupo infectado com formas tripomastigotas metacíclicas, **(B)** grupo infectado com formas tripomastigotas metacíclicas imunossuprimido, **(C)** grupo infectado com formas tripomastigotas sangüíneas**, (D)** grupo infectado com formas tripomastigotas sangüíneas imunossuprimido. Contracoloração com Hematoxilina de Harris, X660. *Detalhe*: X1000.

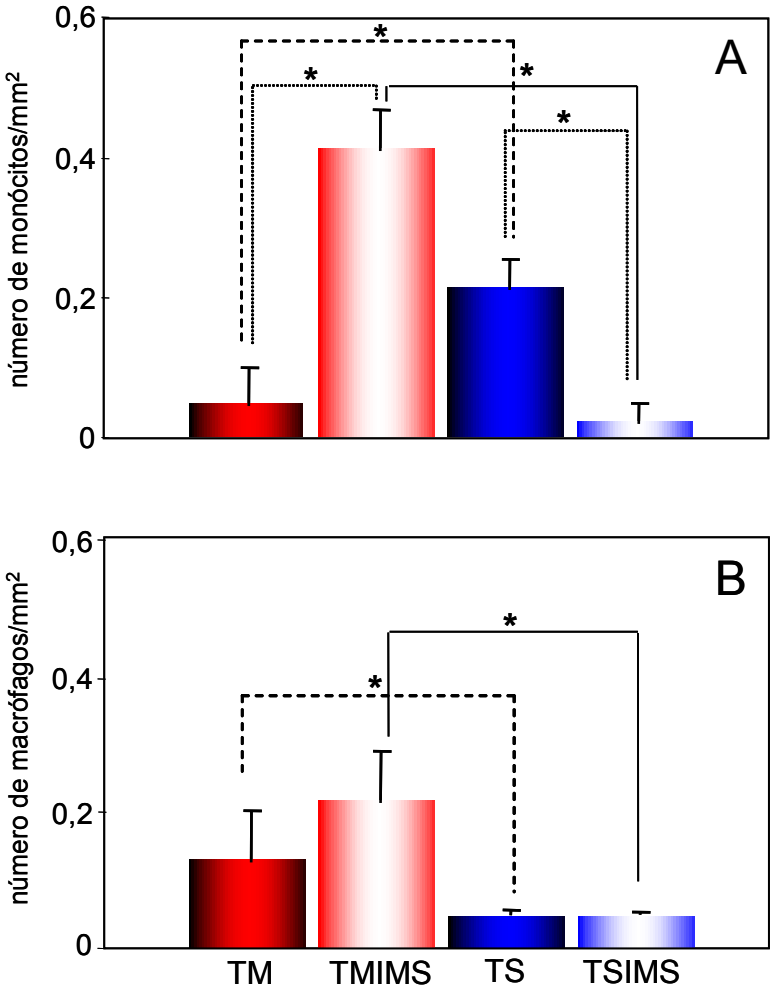

Gráfico 4 - Número médio (± desvio padrão) de monócitos/mm² (A) e macrófagos/mm² (B) na medula espinhal de cães com quatro meses de idade, imunossuprimidos ou não, inoculados com 2000 formas tripomastigotas metacíclicas ou sangüíneas da cepa Be-78 do *Trypanosoma cruzi*/kg de peso corporal, na fase aguda da infecção. * diferença significativa.

Tabela 1 – Quadro comparativo das alterações avaliadas no miocárdio atrial e na medula espinhal de cães com quatro meses de idade, imunossuprimidos ou não, inoculados com 2000 formas tripomastigotas metacíclicas ou sangüíneas da cepa Be-78 do *Trypanosoma cruzi*/kg de peso corporal, necropsiados na fase aguda da infecção.

Parâmetros	Átrio direito			
	TM	**TMIMS**	**TS**	**TSIMS**
Inflamação	**moderado**	**intenso**	**intenso**	**intenso**
Neoformação	**discreto**	**moderado**	**moderado**	**intenso**
Parasitismo	**escasso**	↑	**escasso**	↑
Macrófagos	↑	↑	**ausente**	↑
Parâmetros	**Medula espinhal**			
	TM	**TMIMS**	**TS**	**TSIMS**
IPV	↑	↑	↑	↑
NG	↑	↑	↑	↑
Parasitismo	**ausente**	↑	↑	↑
Monócitos	↑	↑	↑	↑
Macrófagos	↑	↑	↑	↑

5 - Discussão

Neste trabalho foi avaliada a participação dos macrófagos no processo inflamatório no átrio direito e na medula espinhal de cães infectados com formas tripomastigotas metacíclicas ou sangüíneas da cepa Be-78 do *T. cruzi*. Cada uma destas formas infectantes apresenta características peculiares que implicam, *in vitro*, em respostas imunes diferenciadas (Gazzinelli e Brener, 1997). Além disso, foi avaliado também o efeito de um tratamento imunossupressor sobre os aspectos histopatológicos da fase aguda destas infecções.

Ao trabalhar nesta linha de raciocínio, algumas possibilidades distintas de transmissão do parasito podem ser abordadas. A utilização de formas tripomastigotas metacíclicas reproduz, em parte, o que acontece na natureza, nas infecções por vetores. Por outro lado, a infecção com formas tripomastigotas sangüíneas, acontece em casos de transmissão transfusional ou mesmo em acidentes de laboratório e, principalmente, na maioria das infecções experimentais onde as formas tripomastigotas sangüíneas são mais utilizadas por serem mais facilmente obtidas e mantidas em laboratório.

Para mimetizar estes mecanismos de transmissão, o ideal seria a utilização das vias conjuntival e endovenosa, entretanto, a via intraperitoneal foi escolhida neste trabalho por garantir infectividade de 100% dos animais, independentemente da forma infectante (Bahia *et al.,* 2002), o que era fundamental metodologicamente, diante do número de animais a ser utilizado. Bahia *et al.,* (2002) observaram alta taxa de infectividade (88,9%) quando formas tripomastigotas metacíclicas foram inoculadas pela via conjuntival, entretanto, quando formas tripomastigotas sangüíneas foram inoculadas pela mesma via, a taxa de infectividade foi de 0%. Hoff *et al.* (1996) também demonstraram que formas tripomastigotas metacíclicas são mais eficientes do que as sangüíneas em penetrar a mucosa oral de camundongos.

Foram escolhidos dois compartimentos imunologicamente distintos para a realização deste trabalho. A medula espinhal por apresentar-se protegida pela BHE e no coração, optou-se pelo átrio direito porque esta região, juntamente com o ventrículo esquerdo, é uma das mais atingidas na DC (Rossi, 1998).

Lesões cardíacas agudas estão relacionadas à presença do parasito e dependem da virulência da cepa, da quantidade do inóculo, reinfecções, resposta imune do hospedeiro (Higuchi, 1995) e podem também ser resultado de comprometimento vascular (Tanowitz, 1996) e autoimunidade (Leon, 2003).

O processo inflamatório cardíaco no grupo TS foi mais exuberante quando comparado ao grupo TM, sendo constituído predominantemente por células

mononucleadas. Caliari *et al.* (2002) detectaram predomínio de linfócitos T $CD8^+$ no miocárdio de cães infectados com formas tripomastigotas metacíclicas (58% T $CD8^+$ e 42% T $CD4^+$) e sugeriram que estas células são as principais efetoras da resposta imune no coração durante a fase aguda da infecção pelo *T. cruzi*. Os cães pertencentes aos grupos TM e TS utilizados neste trabalho apresentaram maior percentual de células $TCD8^+$ no sangue periférico (Carneiro *et al*., 2006) sendo este maior no grupo TM. A princípio, estes achados sugeriram duas hipóteses: (1) a infecção com formas tripomastigotas metacíclicas desencadeia maior proliferação de células T CD8+ na fase aguda do que a infecção com formas tripomastigotas sangüíneas ou (2) no grupo TS as células T $CD8^+$ migram em maior quantidade para o tecido, refletindo na sua diminuição no sangue periférico. De fato, o maior infiltrado inflamatório observado no grupo TS sugere que, provavelmente ocorre maior migração celular sendo possível que o menor percentual de linfócitos T $CD8^+$ observados no sangue periférico esteja relacionado a migração efetiva destas células para o coração como observado por Caliari *et al*., (2002) no átrio direito de cães infectados com formas tripomastigotas metacíclicas. Estudos imuno-histoquímicos nestes animais para a avaliação das células T ($CD4^+$ e $CD8^+$) encontram-se em andamento no laboratório e poderão constatar se há diferença no perfil de células T de acordo com a forma infectante utilizada.

Bahia *et al.* (2002) constataram que tanto animais infectados com formas tripomastigotas metacíclicas quanto aqueles infectados com tripomastigotas sangüíneas apresentaram lesões cardíacas intensas, porém, sem diferenças de intensidade relacionadas à forma evolutiva do parasito, o que não impede que qualitativamente o perfil do infiltrado inflamatório seja distinto. Além disso, de acordo com Da Mata *et al.* (2000) a idade dos animais é fundamental no desenvolvimento das lesões o que também poderia explicar as diferenças entre o trabalho atual que utilizou animais com 120 dias de idade e o de Bahia *et al*. (2002) cujos animais foram inoculados aos 60 dias de idade. De fato, Toman *et al*. (2002), demonstraram que apesar de cães nascerem com um sistema imunológico responsivo a estímulos externos, há um desenvolvimento contínuo no período pós-natal até os três meses após o nascimento e alguns parâmetros diferem dos valores de adultos.

Em decorrência do processo inflamatório na fase aguda ocorrem fenômenos degenerativos intensos (Parada *et al.,* 1997). A degeneração e a neoformação de colágeno observados neste trabalho acompanharam as alterações inflamatórias, sendo mais intensos nos animais do grupo TS quando comparados ao TM. Os depósitos de

colágeno encontrados nesses animais podem ser relacionados à intensa produção de citocinas fibrogênicas Zhang & Tarleton (1996) e também a fatores capazes de aumentar a fibrólise dos depósitos da matriz, tais como metaloproteínas (Zhang *et al.,* 1999) e as metaloproteinases inibidoras (Eickelberg *et al.,* 1997). Entretanto, tais especulações no modelo cão ainda permanecem obscuras e precisarão ser investigadas em novas avaliações destinadas exclusivamente à matriz extracelular e suas modificações ao longo da infecção aguda e crônica. Experimentos recentemente realizados no laboratório demonstraram que apesar das intensas alterações cardíacas, com processo inflamatório e destruição intensa além da neoformação pronunciada durante a fase aguda, o quadro histológico avaliado na fase crônica não é condizente com o grau de destruição na fase aguda.

O parasitismo cardíaco foi discreto tanto no grupo TM quanto no TS o que pode ser relacionado aos níveis de parasitemia e períodos patentes semelhantes observados nos dois grupos (Carneiro *et al*., 2006). Além disso, os animais foram necropsiados em um período onde não eram observados parasitos no sangue periférico em nenhum dos grupos. O período pré-patente foi maior no grupo TM, sugerindo que a interação entre as formas tripomastigotas metacíclicas e células do hospedeiro vertebrado ocorre mais lentamente, com um período maior de latência até a liberação do parasito na corrente sangüínea (Carneiro *et al.,* 2006), o que explicaria o processo inflamatório menos intenso neste grupo. As glicoproteínas tipo mucinas ancoradas em glicosilfosfatidilinositol (GPI mucinas) são moléculas dominantes na superfície das formas tripomastigotas sanguíneas e amastigotas sendo as responsáveis pela síntese de citocinas por macrófagos inflamatórios Coelho *et al*., (2002). Quimiocinas como, por exemplo, RANTES, KC e proteína-2 inflamatória de macrófago (MIP 2) e citocinas pró-inflamatórias sintetizadas pelos macrófagos expostos ao parasito ou moléculas do parasito, ativam então diferentes compartimentos do sistema imune. De maneira distinta, as GPI mucinas extraídas de formas epimastigotas e tripomastigotas metacíclicas não desencadeiam a síntese de citocinas por macrófagos. Diferenças na atividade de GPI mucinas obtidas de diferentes estágios do desenvolvimento do *T. cruzi* são provavelmente devido a diferenças estruturais em suas âncoras de GPI (Camargo *et al*., 1997).

Como resposta à infecção pelo *T. cruzi*, na fase aguda, ratos desencadeiam potente reação inflamatória caracterizada por grande aumento do número de monócitos e macrófagos, além de aumento da produção de peróxido de hidrogênio (Melo &

Machado, 2001, Melo *et al.,* 2003). Fabrino *et al.* (2004) observaram que o processo de mobilização de monócitos do sangue periférico de ratos ocorre em paralelo com a carga parasitária e está associado ao mecanismo de resolução da parasitemia e parasitismo cardíaco. Estes resultados indicam que monócitos ativados no sangue periférico estão notadamente envolvidos na resposta do hospedeiro à infecção pelo *T. cruzi* em ratos. A avaliação por citometria de fluxo do sangue periférico no 42º DAI mostrou no grupo TS menor percentual de monócitos em comparação ao grupo TM (Carneiro *et al*., 2006). De acordo com estes dados era esperado uma maior quantidade de macrófagos nos tecidos dos animais pertencentes a este grupo. Entretanto, não foram detectados macrófagos no tecido cardíaco deste grupo. Por outro lado, no grupo TM houve um aumento no número de macrófagos sugerindo a participação desta célula na resposta inflamatória cardíaca neste grupo.

A imunossupressão com azatioprina influenciou nas lesões cardíacas nos animais dos grupos TMIMS e TSIMS promovendo alterações no padrão do infiltrado inflamatório que se apresentou mais difuso e intenso, principalmente se comparado o grupo TMIMS ao TM, constituído por grande quantidade de células com morfologia de macrófagos, além de maior destruição das fibras musculares. De fato, a imuno-histoquímica para monócitos/macrófagos constatou maior quantidade de macrófagos nos grupos imunossuprimidos em relação aos apenas infectados, porém, estas células não foram predominantes no infiltrado inflamatório. Este fato não exclui a possibilidade destas células serem macrófagos. Eventualmente, elas podem ter perdido a expressão do marcador utilizado nas reações imuno-histoquímicas e exibido marcadores celulares distintos. Monócitos e macrófagos apresentam enorme plasticidade funcional, ou seja, são capazes de sofrer adaptações de acordo com as mudanças microambientais, incluindo citocinas, quimiocinas, hormônios e padrões de reconhecimento de receptores (Stout *et al.,* 2005). Tem-se demonstrado em células dendríticas mielóides, *in vitro* e *in vivo*, mudanças no fenótipo de marcadores de superfície destas células, bem como nos aspectos funcionais relacionados, inclusive com produção de NO e perda da expressão de proteínas de membrana como CD11c (Hausser *et al.,* 1997; Shortman & Wu, 2004; Zhang *et al.,* 2004).

Como era esperado, nos grupos imunossuprimidos observou-se maior parasitismo do que nos grupos apenas infectados, sendo este mais pronunciado no grupo TSIMS. De fato, no grupo TMIMS quando comparado ao TM, verificou-se período pré-patente menor, período patente maior, pico de parasitemia mais precoce e níveis de

parasitemia semelhantes, o que justificaria o menor parasitismo nestes grupos. Por outro lado, a comparação entre os grupos TSIMS e TS mostrou que neste primeiro o período pré-patente foi menor, o período patente maior, o pico de parasitemia mais precoce, e os níveis de parasitemia maiores o que também poderia explicar o maior parasitismo cardíaco neste grupo. Os níveis de parasitemia foram similares entre os grupos TMIMS e TSIMS, porém, no grupo TSIMS o período pré-patente foi menor e o período patente maior do que no grupo TMIMS o que também colaboraria para o maior parasitismo cardíaco no grupo TSIMS.

Além disso, frente à imunossupressão, a fenotipagem das células do sangue periférico revelou no 42º DAI diminuição do percentual de linfócitos T $CD8^+$ nos dois grupos. A quantidade de monócitos foi menor apenas no grupo TSIMS enquanto os percentuais de linfócitos T $CD4^+$ e B se mantiveram frente à imunossupressão, mesmo com a redução na produção de anticorpos anti-*T. cruzi* em ambos os grupos.

Kierszenbaum & Howard (1976) mostraram correlação entre a capacidade de produção de anticorpos e resistência à infecção pelo *T. cruzi*, com baixos níveis de anticorpos em camundongos mais susceptíveis à infecção. Entretanto, apesar da redução nos níveis de anticorpos em ambos os grupos, apenas verificou-se mortalidade (33%) no grupo TMIMS. A imunossupressão experimental de camundongos na fase aguda da infecção pelo *T. cruzi* resultou no aumento da gravidade da infecção, com aumento da multiplicação do parasito e da mortalidade (Andrade e Macedo, 1973).

A associação freqüente entre miocardite chagásica e meningoencefalite, observada em indivíduos com sinais clínicos graves de envolvimento do SNC na DC é referida como uma das causas da gravidade e mortalidade nestes casos (Pittella *et al.,* 1993). Para o modelo experimental canino também foi verificada esta mesma associação (Alencar & Elejalde, 1959; Carneiro, 1998).

As alterações histopatológicas discretas e ausência de manifestações clínicas de envolvimento do SNC descritas neste trabalho, também estiveram presentes em outros trabalhos que utilizaram cães jovens (Torres & Villaça, 1919; Villela, 1932; Alencar & Elejalde, 1959; Marsden & Hagstron, 1968; Kramer Jr., 1972; Pittella *et al.,* 1990; Pittella *et al.,* 1995).

Menezes & Alcântara (1965), em ratos, e Costa *et al.* (1986), em camundongos, observaram que o parasito invade o organismo como um todo em animais jovens. Em animais adultos, evidenciou-se parasitismo baixo ou ausente no SNC, ao contrário de outras regiões do organismo que se apresentaram altamente parasitadas. Segundo os

autores, esse quadro seria devido principalmente ao estado de amadurecimento da BHE, que nos adultos já estaria totalmente formada.

A formação de IPV precede a dos NG. No grupo TM o número de IPV e NG foi maior que no grupo TS. O maior percentual de células T $CD8^+$ no sangue periférico do grupo TM é compatível com a maior quantidade de IPV e NG encontrada neste grupo. Silva *et al.* (1999) verificaram predomínio de linfócitos $TCD8^+$, além de macrófagos, nos focos inflamatórios. Futuras caracterizações de linfócitos nos focos inflamatórios destes cães poderão confirmar ou não esta hipótese.

De uma maneira geral observou-se maior quantidade de IPV e NG nos animais infectados com formas TM, independente da imunossupressão, sendo esta diferença significativa entre TM e TS para IPV e NG e entre TMIMS e TSIMS para IPV. Por outro lado, houve uma tendência à redução dos IPV e aumento dos NG nos grupos imunossuprimidos em relação aos apenas infectados sendo esta diferença significativa entre TS e TSIMS. Esperava-se que cães imunossuprimidos exibissem menor quantidade de IPV e NG. Como as mudanças nos componentes celulares do sangue periférico destes animais ocorreram ao longo da imunossupressão, tornando-se evidentes a partir do 21º DAI, esses NG podem ter se estabelecido até esse momento. A partir de então, a migração de novas células para esses focos de inflamação foi prejudicada pela imunossupressão, o que impediu que os NG se tornassem mais estruturados, como verificado nos grupos apenas infectados. Este raciocínio também explicaria a menor quantidade de IPV já que estes precedem a formação dos NG e implicariam em migração constante.

Em ratos, o parasito é detectado principalmente em astrócitos. Nos focos inflamatórios estão presentes astrócitos, micróglia, macrófagos e neutrófilos (Da Mata *et al.,* 2000). Enquanto alguns estudos evidenciaram a importância da presença do *T. cruzi* associada a fenômenos auto-imunes para o desenvolvimento das lesões em humanos (Jones *et al.*, 1993), outros indicam que não há correlação entre a distribuição de infiltrados de células mononucleadas e localização de antígenos do parasito em camundongos. Estes dados sugerem que existe um dano mediado por linfócitos, especialmente T $CD8^+$, encontrados com maior freqüência nestas lesões (Silva *et al.,* 1999). Conforme Pittella (1993), o parasitismo pode apresentar-se escasso ou ausente no SNC, apesar da evolução do processo inflamatório. Segundo Alencar & Elejalde (1959), em cães, a visualização do parasito é mais difícil à medida que os focos inflamatórios tornam-se mais expressivos.

No presente trabalho, embora alguns focos inflamatórios estivessem relacionados aos ninhos de amastigotas ou amastigotas isoladas, na maioria dos IPV e NG não foram detectados parasitos. Tais focos não direcionados ao parasito poderiam ser explicados pela hipótese de auto-imunidade. O antígeno Fl-160, presente na superfície do *T. cruzi*, desencadeia uma imunidade mediada por células T que reage contra uma proteína do nervo ciático, do cérebro e do plexo mioentérico intestinal (Van Voorhis & Eisen, 1989). No presente trabalho a avaliação dos cortes histológicos da medula espinhal, submetidos à imuno-histoquímica para *T. cruzi*, permitiu a visualização do parasito nos grupos TMIMS, TS e TSIMS distribuídos indistintamente nas substâncias branca e cinzenta da medula espinhal, sem correlação entre parasitismo tecidual e presença de NG e IPV. No grupo TM não foi observado parasitismo tecidual, talvez porque este grupo tenha exibido maior aumento de linfócitos T $CD8^+$ e manutenção de células B e monócitos no sangue periférico enquanto o grupo TS exibiu diminuição do percentual de células B e monócitos. Além disso, o grupo TM apresentou grande quantidade de IPV e NG estruturados que podem ter sido mais eficientes na eliminação do parasito.

O grupo TMIMS apresentou maior quantidade de parasitos quando comparado ao grupo TSIMS que apresentou quantidade semelhante à observada no grupo TS. Uma vez que o grupo TMIMS também apresentou grande quantidade de monócitos e macrófagos na medula espinhal, deve-se levar em consideração o trabalho de Silva *et al.* (2004) que por meio da depleção seletiva de macrófagos periféricos por lipossomas observou diminuição de parasitismo tecidual em ratos; estes resultados sugerem um papel de macrófagos originados do sangue na invasão do SNC pelo *T. cruzi*. Com exceção do grupo TMIMS cuja taxa de mortalidade foi de 33%, todos os demais tiveram 0% de mortalidade. Este grupo, concomitantemente, foi o que apresentou maior parasitismo na medula espinhal, o que poderia ter sido uma das causas de mortalidade. O fato do grupo TMIMS apresentar parasitismo na medula espinhal menos evidente do que o verificado no átrio direito era previsível considerando que o SNC conta com a BHE como impedimento à chegada do parasito ao tecido nervoso (Suckling *et al.,* 1985; Wekerle *et al.,* 1986; Hickey & Kimura, 1988; Lassmann *et al.,* 1991; Hunter *et al.,* 1994; Williams *et al.,* 1994; Gehrmann *et al.,* 1995; Ransohoff *et al.,* 1996; Lassmann *et al.,* 1997; Li *et al.,* 1996; Oksenberg & Brocke, 1996; Sedgwick, 1997).

A quantidade de monócitos do grupo TS foi maior que o encontrado no grupo TM. Por outro lado, a quantidade de macrófagos no grupo TS foi menor que o

observado no grupo TM, sugerindo um balanço na migração destas células. Baseado neste resultado poderia-se sugerir que no grupo TM ocorreu a maior migração de monócitos para este tecido e consequentemente observou-se maior quantidade de macrófagos. Entretanto, quando se avalia os resultados referentes aos monócitos no sangue periférico verifica-se que neste grupo ocorreu manutenção destas células. Por outro lado, no grupo TS, houve redução do percentual de monócitos o que havia levantado a hipótese de maior migração destas células para o tecido o que, de forma semelhante ao coração, não foi observado.

O grupo TMIMS exibiu maior quantidade de monócitos que o grupo TM. No sangue periférico o menor percentual de monócitos no grupo TSIMS refletiu na menor quantidade de monócitos e macrófagos no tecido deste mesmo grupo se comparado aos grupos TS e TMIMS.

Estudos futuros utilizando outros marcadores poderão ou não confirmar esta hipótese e determinar quais são as células efetoras. Além disso, a determinação do padrão de citocinas produzidas pelas células destes animais será essencial para determinar o papel destas células na resposta imune contra o *T. cruzi* frente a diferentes formas infectantes.

6 - Conclusões

Frente à infecção de cães com formas tripomastigotas metacíclicas ou sangüíneas da cepa Be-78 do *Trypanosoma cruzi* submetidos à imunossupressão durante a fase aguda, conclui-se que:

A redução percentual de células no sangue periférico se reflete no processo inflamatório tecidual não apenas de maneira quantitativa, mas também de forma qualitativa, uma vez que no átrio direito dos animais dos grupos TM e TS verifica-se predomínio de células com morfologia de linfócitos e nos animais dos grupos TMIMS e TSIMS observa-se grande quantidade de células com morfologia de macrófagos.

A interação inicial entre formas tripomastigotas metacíclicas e hospedeiro parece desencadear resposta imune diferente daquela resultante da inoculação de formas tripomastigotas sangüíneas, já que foram detectadas diferenças no fenótipo celular do sangue periférico, nas lesões teciduais e na distribuição de macrófagos no átrio direito e medula espinhal.

A neoformação de colágeno, que é associada principalmente à fibrose acentuada verificada na fase crônica, é um fenômeno que se inicia já durante a fase aguda.

O parasitismo discreto verificado no átrio direito e medula espinhal sem evidente correlação com o processo inflamatório reforçam ainda mais as hipóteses de que as lesões verificadas na DC são em parte devidas a fenômenos relacionados à autoimunidade.

A quantidade semelhante de macrófagos nos grupos TMIMS e TSIMS frente ao menor parasitismo no grupo TMIMS e maior no grupo TSIMS sugere menor efetividade da resposta desencadeada pelos macrófagos do grupo TSIMS na eliminação do parasito.

A ausência de manifestações clínicas de envolvimento do SNC e as alterações histopatológicas verificadas na medula espinhal evidenciam que não se justifica a denominação de uma "forma nervosa" da doença de Chagas, relacionada à cepa Be-78, independente da forma infectante;

Apesar da evidente visualização de células com morfologia de macrófagos nas lesões teciduais, principalmente nos animais infectados/imunossuprimidos, os marcadores

utilizados neste trabalho para detecção destas células no átrio direito e medula espinhal não permitiram evidenciar se todas elas eram mesmo macrófagos. Estudos futuros utilizando outros marcadores poderão ou não confirmar esta hipótese e determinar quais são as células efetoras neste modelo experimental da DC. Além disso, a determinação do padrão de citocinas produzidas pelas células destes animais será essencial para determinar o papel destas células na resposta imune contra o *T. cruzi*.

As diferenças observadas na medula espinhal em comparação ao átrio direito se explicam em parte pelas particularidades do SNC que apresenta "resposta imunológica privilegiada".

Os diferentes cursos de infecção verificados nas infecções por formas tripomastigotas metacíclicas ou tripomastigotas sangüíneas da cepa Be-78 do *T. cruzi*, assim como as diferenças detectadas na resposta imune e parasitismo entre coração e medula espinhal reforçam a importância de estudos que avaliem diferentes formas evolutivas do parasito e diferentes compartimentos do hospedeiro.

7 - Referências bibliográficas

ALENCAR, A., ELEJALDE, P. (1959). Alterações histológicas do sistema nervoso central na doença de Chagas experimental. J. Bras. Neurol. 11(1):21-33.

AMARAL, C. F. S., TAFURI, W. L., BRENER, Z. (1975). Freqüência do parasitismo encefálico em camundongos experimentalmente inoculados com diferentes cepas de *Trypanosoma cruzi*. Rev. Soc. Bras. Med. Trop. 9(5):243-246.

ANDRADE, S. G. (1974a). Caracterização de cepas do *Trypanosoma cruzi* isoladas no Recôncavo Baiano. Rev. Patol Trop. 3:65-121.

ANDRADE, S. G., CARNEIRO FILHO, A., DE SOUZA, A. J., DE LIMA, E. S., ANDRADE, Z. A. (1997). Influence of treatment with immunosuppressive drugs in mice chronically infected with *Trypanosoma cruzi*. Int. J. Exp Pathol. 78(6):391-399.

ANDRADE, S. G., CARVALHO, M. L., FIGUEIRA, R. M. (1970). Caracterização morfobiológica e histopatológica de diferentes cepas do *Trypanosoma cruzi*. Gaz Méd Bahia. 70:32-42.

ANDRADE, S. G., FREITAS, L.A., PEYROL, S., PIMENTEL, A. R., SADIGURSKY, M. (1991). Experimental chemotherapy of *Trypanosoma cruzi* infection: persistence of parasite antigens and positive serology in parasitologically cured mice. Bull World Health Organ. 69(2):191-7.

ANDRADE, S. G., KLOETZEL, J. K., BORGES, M. M., FERRANS, V. J. (1994). Morphological aspects of the myocarditis and myositis in Calomys callosus experimentally infected with *Trypanosoma cruzi*: fibrogenesis and spontaneous regression of fibrosis. Mem. Inst. Oswaldo Cruz. 89(3):379-93.

ANDRADE, S. G., MACEDO, V. (1973). Tratamento combinado da doença de Chagas com Bayer 2502 e corticóide (estudo experimental e clínico). Rev. Inst. Med. Trop. São Paulo. 15:421-430.

ANDRADE, Z. A. (1974b). Patologia do sistema excito-condutor do coração na miocardiopatia chagásica. Rev. Patol. Trop. 3:367-428.

ANDRADE, Z. A. (1984). The canine model of Chagas' disease. Mem. Inst. Oswaldo Cruz. 79:77-83.

ANDRADE, Z. A., ANDRADE, S. G. (1980). A patologia da doença de Chagas experimental no cão. Mem. Inst. Oswaldo Cruz. 75:77-95.

ANDRADE, Z. A., ANDRADE, S. G., SADIGURSKY, M. (1984). Damage and healing in the conduction tissue of the heart (An experimental study in dogs infected with *Trypanosoma cruzi*.). J. Pathol. 143:93-101.

ANDRADE, Z. A., ANDRADE, S. G., SADIGURSKY, M. (1987). Enhancement of chronic *Trypanosoma cruzi* myocarditis in dogs treated with low doses of cyclophosphamide. Am. J. Pathol. 127(3):467-473.

ANDRADE, Z. A., ANDRADE, S. G., SADIGURSKY, M., LIMA, J. A. C. (1980). Doença de Chagas experimental no cão. Relação morfológica e eletrocardiográfica na fase aguda da infecção. Arq. Bras. Cardiol. 35:485-490.

ANSELMI, A., PIFANO, F. (1967). Cardiovascular radiology in chagasic myocarditis in children. (Physiopathological factors which prepare the morphological and cinetics changes in the cardiac silhouette in the acute inflammatory and chronic myocardial processes). Acta Cient Venez. 18:9.

ANSELMI, A., PIFANO, F., SUAREZ, A., DOMINGUEZ, A., DIAZ VAZQUEZ, A., ANSELMI, G. (1965). Experimental Schizotrypanum cruzi myocarditis. Correlation between histopathologic and electrocardiographic findings in experimental Chagas' heart disease. Am. Heart J. 70(5):638-56.

ANSELMI, A., PIFANO, F., SUAREZ, J.A., GURDIEL, O. (1966). Myocardiopathy in Chagas' disease. I. Comparative study of pathologic findings in chronic human and experimental Chagas' myocarditis. Am. Heart J. 72(4):469-81.

ARAÚJO, F. M. G., BAHIA, M. T., MAGALHÃES, N. M., MARTINS-FILHO, A. O., VELOSO, V.M., CARNEIRO, C. M., TAFURI, W.L., LANA, M. (2002). Follow-up of experimental chronic Chagas' disease in dogs: use of polymerase chain reaction (PCR) compared with parasitological and serological methods. Acta Tropica. 81(1):21-31.

BAHIA, M. T., TAFURI, W. L., CALIARI, M. V., VELOSO, V. M., CARNEIRO, C. M., GEORGE, L. L. M. C., LANA, M. (2002). Comparison of *Trypanosoma cruzi* infection in dogs inoculated with blood or metacyclic trypomastigotes of Berenice-62 and Berenice-78 strains via intraperitoneal and conjunctival routes. Revista da Sociedade Brasileira de Medicina Tropical. 35(4): 339-345.

BAMBIRRA, E. A. (1982). Infecção experimental em cães Pinscher pelo *T. cruzi*. (Chagas, 1909). Resposta imunitária do parasito a antígenos exógenos e de tecidos do hospedeiro, no decurso da infecção. Tese de Doutorado, Departamento de Anatomia Patológica, Faculdade de Medicina. Universidade Federal de Minas Gerais.

BARBOSA, A. J. (1985). Immunocytochemical method for the identification of *Trypanosoma cruzi* amastigotes in routine histological sections. Rev. Inst. Med. Trop. São Paulo. 27(6):293-297.

BENTO, C. A., MELO, M. B., PREVIATO, J. O., MENDONCA-PREVIATO, L., PECANHA, L. M. (1996). Glycoinositolphospholipids purified from *Trypanosoma cruzi* stimulate Ig production in vitro. J. Immunol. 157(11):4996-5001.

BRENER, Z. (1962). Therapeutic activity and criterion of cure on mice experimentally infected with *Trypanosoma cruzi*. Rev. Inst. Med. Trop. São Paulo. 4(6):389-396.

BRENER, Z., CHIARI, E. (1971). The effects of some immunosupressive agents in experimental chronic Chagas' disease. Trans. Royal Soc. Trop. Med. Hyg. 65:628-636.

BRENER, Z., TAFURI, W. L., MARIA, T. A. (1969). An electron microscope study of *Trypanosoma cruzi* intracellular forms in mice treated with an active nitrofuran compound. Rev. Inst. Med. Trop. Sao Paulo. 11(4):245-9.

BRIGHTMAN, M. W., REESE, T. S. (1969). Junctions between intimately apposed cell membranes in the vertebrate brain. J. Cell Biol. 40(3):648-77.

BUSTAMANTE, J. M., RIVAROLA, H. W., FRETES, R., PAGLINI-OLIVA, P. A. (2005). Weekly electrocardiographic pattern in mice infected with two different *Trypanosoma cruzi* strains. Int. J. Cardiol. 102(2):211-7.

CALIARI, M. V., DE LANA, M., CAJA, R. A., CARNEIRO, C. M., BAHIA, M. T., SANTOS, C. A., MAGALHAES, G. A., SAMPAIO, I. B., TAFURI, W. L. (2002). Immunohistochemical studies in acute and chronic canine chagasic cardiomyopathy. Virchows Arch. 441(1):69-76.

CALIARI, M. V., DE LANA, M., CALIARI, E. R., TAFURI, W. L. (1995). Cardiac plexus of dogs experimentally infected with *Trypanosoma cruzi*: inflammatory lesions and quantitative studies. Rev. Soc. Bras. Med. Trop. 28(1):13-7.

CALIARI, M. V., LANA, M., OLIVEIRA, E. R., BARBOSA, A. J., TAFURI, W. L. (1994). Immunocytochemical study of tissue parasitism of dog adrenal glands in experimental Chagas' disease. Parasite. 1(4):397-400.

CALVET, C. M., MEUSER, M., ALMEIDA, D., MEIRELLES, M. N., PEREIRA, M. C. (2004). *Trypanosoma cruzi*-cardiomyocyte interaction: role of fibronectin in the recognition process and extracellular matrix expression in vitro and in vivo. Exp Parasitol. 107(1-2):20-30.

CAMARGO, M. M., ALMEIDA, I. C., PEREIRA, M. E., FERGUSON, M. A., TRAVASSOS, L. R., GAZZINELLI, R. T. (1997). Glycosylphosphatidylinositol-anchored mucin-like glycoproteins isolated from *Trypanosoma cruzi* trypomastigotes initiate the synthesis of proinflammatory cytokines by macrophages. J. Immunol. 158(12):5890-901.

CAPRON, A., DESSAINT, J. P. (1989). Molecular basis of host-parasite relationship: towards the definition of protective antigens. Immunol. Rev. 112:27-48.

CARDILLO, F., VOLTARELLI, J. C., REED, S. G., SILVA, J. S. (1996). Regulation of *Trypanosoma cruzi* infection in mice by gamma interferon and interleukin 10: role of NK cells. Infect. Immun. 64(1):128-34.

CARNEIRO, C. M. (1998). Comportamento biológico do cão e estudo sistematizado do encéfalo e da medula espinhal na fase aguda da tripanossomíase cruzi experimental. Dissertação de Mestrado, Faculdade de Medicina. Universidade Federal de Minas Gerais.

CARNEIRO, C. M. (2002). Avaliação parasitológica e imunológica de cães experimentalmente infectados com formas tripomastigotas metacíclicas ou sangüíneas da cepa Berenice-78 do *Trypanosoma cruzi*, submetidos ou não à imunossupressão durante a fase aguda. Tese de Doutorado, Faculdade de Medicina. Universidade Federal de Minas Gerais.

CARNEIRO, C.M., MARTINS-FILHO, O.A., REIS, A.B., VELOSO, V.M., ARAÚJO, F.M.G., BAHIA, M.T. LANA, M. MACHADO-COELHO, G.L.L GAZZINELLI, G., CORREA-OLIVEIRA, R. TAFURI, W.L.Differential impact of metacyclic and blood trypomastigotes on parasitological, serological and phenotypic features triggered during acute *Trypanosoma cruzi* infection in dogs. (artigo submetido)

CHAGAS, C. (1909). Nova tripanosomiase humana. Estudos sobre a morfologia e o ciclo evolutivo do Schizotrypanum cruzi n.gen., n.sp., agente etiológico da nova entidade mórbida do homem. Mem. Inst. Oswaldo Cruz. 1:159-218.

CHAGAS, C. (1911). Nova entidade mórbida do homem. Resumo geral de estudos etiológicos e clínicos. Mem. Inst. Oswaldo Cruz. 3:219-275.

CHAGAS, C. (1916). Processos patogênicos da Trypanosomiase Americana. Memórias do Instituto Oswaldo Cruz. 8:5-37.

COELHO, P. S., KLEIN, A., TALVANI, A., COUTINHO, S. F., TAKEUCHI, O., AKIRA, S., SILVA, J. S., CANIZZARO, H., GAZZINELLI, R. T., TEIXEIRA, M. M. (2002). Glycosylphosphatidylinositol-anchored mucin-like glycoproteins isolated from *Trypanosoma cruzi* trypomastigotes induce in vivo leukocyte recruitment dependent on MCP-1 production by IFN-gamma-primed-macrophages. J Leukoc Biol. 71(5):837-44.

CORONA, S., AMANALES, C., AVARIA, M.A., COLIN, E., DONOSO, S., ADVIS, P., APT, W. (1988). Chagasic granuloma of the brain in a patient with lymphoblastic leukemia. Rev. Méd. Chile. 116:676-680.

COSSIO, P. M., BUSTOUOABAD, O., PATERNO, E., LOTTI, R., CASANOVA, M. B., PODESTA, M. B., BOLOMO, N., ARANA, R. M., DE PASQUALINI, C. D. (1984). Experimental myocarditis induced in Swiss mice by homologous heart immunization resembles chronic experimental Chagas' heart disease. Clin. Immunol. Immunopathol. 33, 165-175.

COSTA, S. C. G., CALABRESE, K. S., ALENCAR, A. A., LAGRANGE, P. H. (1986). *Trypanosoma cruzi* invasion on structures related to development and central nervous system. Rev. Bras. Neurol. 22:183-190.

CUÑA, W. R., CUÑA, C. R. (1995). Characterization of T cell clones from chagasic patients: predominance of CD8 surface phenotype in clones from patients with pathology. Mem. Inst. Oswaldo Cruz. 90:503-506.

CUNHA-NETO, E., GRUBER, A., ZINGALES, B., KALIL, J. (1995). Estudo da doença de Chagas: abordagem molecular. SOCESP. 5(2):217-229.

DA MATA, J. R., CAMARGOS, E. R S., CHIARI, E., MACHADO, C. R. S. (2000). *Trypanosoma cruzi* infection and the rat central nervous system: Proliferation of parasites in astrocytes and brain reaction to parasitism. Brain Research Bulletin. 53 (2):153-162.

DEL CASTILLO, M., MENDOZA, G., OVIEDO, J., PEREZ BIANCO, R. P., ANSELMO, A. E., SILVA, M. (1990). AIDS and Chagas' disease with central nervous system tumor-like lesion. Am. J. Med. 88(6):693-4.

DELLMANN, H. D., MCCLURE, R. C. (1986). Sistema nervoso do carnívoro. Sistema nervoso central. In: Anatomia dos animais domésticos. Getty, R., Editora Guanabara, 57:2, 1569-1583.

DIAS, J. C. P. (1989). The indeterminate form of human chronic Chagas's disease. A clinical epidemiological review. Revista da Sociedade Brasileira de Medicina Tropical. 22:147-156.

DIAS, J. C. P. (1990). Doença de Chagas: Clínica e Terapêutica. Brasília: SUCAM/ Ministério da Saúde. 90 p.

DIAS, J. C. P., COURA, J. R. (1997). Epidemiologia. Em: Dias, J. C. P., Coura, J. R. (eds). Clínica e terapêutica da doença de Chagas. Uma abordagem prática para o clínico geral. Rio de Janeiro: FIOCRUZ Editora. 33-66.

D'IMPERIO LIMA, M. R., EISEN, H., MINOPRIO, P., JOSKOWICZ, M., COUTINHO, A. (1986). Persistence of polyclonal B cell activation with undetectable parasitemia in late stages of experimental Chagas' disease. J. Immunol. 137(1):353-6.

DOMINGUEZ, A. (1967). Correlaciones patogênicas entre la encefalitis chagásica experimental y la humana. Medicina Tropical. 341-349.

DOS REIS, G. A. (1997). Cell-mediated Immunity in Experimental *Trypanosoma cruzi* infection. Parasitol Today. 13(9):335-42.

EICKELBERG, O., ROTH, M., BLOCK, L. H. (1997). Effects of amlodipine on gene expression and extracellular matrix formation in human vascular smooth muscle cells and fibroblasts: implications for vascular protection. Int. J. Cardiol. 62 Suppl 2:S31-7. Review.

FABRINO, D. L., LEON, L. L., PARREIRA, G. G., GENESTRA, M., ALMEIDA, P. E., MELO, R. C. (2004). Peripheral blood monocytes show morphological pattern of activation and decreased nitric oxide production during acute Chagas' disease in rats. Nitric Oxide. 11(2):166-74.

FERREIRA, M. S. (1999). Chagas disease and immunosuppression. Mem. Inst. Oswaldo Cruz. 94 Suppl 1:325-7.

FERREIRA, M. S., NISHIOKA, S. D. E. A., SILVESTRE, M. T., BORGES, A. S., NUNES-ARAUJO, F. R., ROCHA, A. (1997). Reactivation of Chagas' disease in patients with AIDS: report of three new cases and review of the literature. Clin Infect. Dis. 25(6):1397-400. Review.

FUENMAYOR, C., HIGUCHI, M. L., CARRASCO, H., PARADA, H., GUTIERREZ, P., AIELLO, V., PALOMINO, S. (2005). Acute Chagas' disease: immunohistochemical characteristics of T cell infiltrate and its relationship with *T. cruzi* parasitic antigens. Acta Cardiol. 60(1):33-7.

GEHRMANN, J., MATSUMOTO, Y., KREUTZBERG, G. W. (1995). Microglia: intrinsic immuneffector cell of the brain. Brain Res Brain Res Rev. 20(3):269-87. Review.

GLUCKSTEIN, D., CIFERRI, F., RUSKIN, J. (1992). Chagas' disease: another cause of cerebral mass in the acquired immunodeficiency syndrome. Am. J. Med. 92(4):429-32.

GOMES, J. A., BAHIA-OLIVEIRA, L. M., ROCHA, M. O., MARTINS-FILHO, O. A., GAZZINELLI, G., CORREA-OLIVEIRA, R. (2003). Evidence that development of severe cardiomyopathy in human Chagas' disease is due to a Th1-specific immune response. Infect. Immun. 71(3):1185-93.

GREELEY, E. H., BALLAM, J. M., HARRISON, J. M., KEALY, R. D., LAWLER, D. F., SEGRE, M. (2001). The influence of age and gender on the immune system: a longitudinal study in Labrador Retriever dogs. Vet Immunol. Immunopathol. 82(1-2):57-71.

GREELEY, E. H., KEALY, R. D., BALLAM, J. M., LAWLER, D. F., SEGRE, M. (1996). The influence of age on the canine immune system. Vet Immunol. Immunopathol. 55(1-3):1-10.

GUEDES P. M., VELOSO, V. M., TAFURI, W. L., GALVAO, L. M., CARNEIRO, C. M., LANA, M., CHIARI, E., ATAIDE SOARES, K., BAHIA, M. T. (2002). The dog as model for chemotherapy of the Chagas' disease. Acta Trop. 84(1):9-17.

GUIMARÃES, A. C. (1997). Cardiopatia crônica: insuficiência cardíaca. Em: Dias, J.C.P., Coura, J.R. (eds). Clínica e terapêutica da doença de Chagas. Uma abordagem prática para o clínico geral. Rio de Janeiro: FIOCRUZ Editora. 223-236.

HAUSSER, G., LUDEWIG, B., GELDERBLOM, H. R., TSUNETSUGU-YOKOTA, Y., AKAGAWA, K., MEYERHANS, A. (1997). Monocyte-derived dendritic cells represent a transient stage of differentiation in the myeloid lineage. Immunobiology. 197:534–542.

HEATON, P. R., BLOUNT, D. G., DEVLIN, P., KOELSCH, S., MANN, S. J., SMITH, B. H., STEVENSON, J., HARPER, E. J. (2002). Assessing age-related changes in peripheral blood leukocyte phenotypes in Labrador retriever dogs using flow cytometry. J. Nutr. 132(6 Suppl 2):1655S-7S.

HICKEY, W. F., KIMURA, H. (1988). Perivascular microglial cells of the CNS are bone marrow-derived and present antigen in vivo. Science. 239(4837):290-2.

HIGUCHI, M. .D. E. L., GUTIERREZ, P. S., AIELLO, V. D., PALOMINO, S., BOCCHI, E., KALIL, J., BELLOTTI, G., PILEGGI, F. (1993). Immunohistochemical characterization of infiltrating cells in human chronic chagasic myocarditis: comparison with myocardial rejection process. Virchows Arch A Pathol ANat. Histopathol. 423(3):157-60.

HIGUCHI, M. L. (1995). Chagas disease. Importance of the parasite in the pathogenesis of the cardiac chronic disease. Arq Bras. Cardiol. 64(3):251-4. Review.

HOFF, D. F. (1996). Differential mucosal infectivity of different life stages of *Trypanosoma cruzi*. Am. J. Trop. Med. Hyg. 55(4):360-4.

HOFF, R., TEIXEIRA, R. S., CARVALHO, J. S., MOTT, K. E. (1978). *Trypanosoma cruzi* in the cerebrospinal fluid during the acute stage of Chagas' disease. N Engl J. Med. 298(11):604-6.

HONTEBEYRIE-JOSKOWICZ, M., SAID, G., MILON, G., MARCHAL, G., EISEN, H. (1987). L3T4+ T cells able to mediate parasite-specific delayed-type hypersensitivity play a role in the pathology of experimental Chagas' disease. Eur J. Immunol. 17(7):1027-33.

HUNTER, C. A., REMINGTON, J. S. (1994). Immunopathogenesis of toxoplasmic encephalitis. J. Infect. Dis. 170(5):1057-67.

JONES, E. M. (1993). Amplification of *Trypanosoma cruzi* DNA sequence from inflammatory lesions in human chagasic cardiomyopathy. Am. J. Trop. Med Hyg., 48(3): 348.

KIERSZENBAUM, F., HOWARD, J.G. (1976). Mechanisms of resistance against experimental *Trypanosoma cruzi* infection: the importance of antibodies and antibody-forming capacity in the Biozzi high and low responder mice. J. Immunol. 116(5):1208-11.

KRAMER, A.W. Jr. (1972). Experimental Chagas disease in purebred beagle dogs acutely infected with *Trypanosoma cruzi* (B strain). Rev. Inst. Med. Trop. São Paulo. 14(5):291-300.

KOHL, S., PICKERING, L. K., FRANKEL, L. S., YAEGER, R. G. (1982). Reactivation of Chagas' disease during therapy of acute lymphocytic leukemia. Cancer. 50(5):827-828.

LAGUENS, R. P., CABEZA MECKERT, P., CHAMBO, J. (1991). Origin and significance of anti-heart and anti-skeletal muscle autoantibodies in Chagas' disease. Res Immunol. 142(2):160-3. Review.

LANA, M., CHIARI, E., TAFURI, W. L. (1992). Experimental Chagas' disease in dogs. Mem. Inst. Oswaldo Cruz. 87(1):59-71.

LANA, M., VIEIRA, L. M., MACHADO-COELHO, G. L., CHIARI, E., VELOSO, V. M., TAFURI, W. L. (1991). Humoral immune response in dogs experimentally infected with *Trypanosoma cruzi*. Mem. Inst. Oswaldo Cruz. 86(4):471-3.

LARANJA, F. S. (1953). Clinical aspects of Chagas' disease. Rev. Bras. Med. 10(7):482-91.

LARANJA, F. S., DIAS, E., NOBREGA, G., MIRANDA, A. (1956). Chagas' disease. A clinical, epidemiologic, and pathologic study. Circulation. 14:1035-1060.

LASSMANN, H. (1997). Basic mechanisms of brain inflamation. J. Neural Transm Suppl. 50:183-190.

LASSMANN, H., ROSSLER, K., ZIMPRICH, F., VASS, K. (1991). Expression of adhesion molecules and histocompatibility antigens at the blood-brain barrier. Brain Pathol. 1:115-123.

LEIGUARDA, R., RONCORONI, A., TARATUTO, A. L., JOST, L., BERTHIER, M., NOGUES, M., FREILIJ, H. (1990). Acute CNS infection by *Trypanosoma cruzi* (Chagas' disease) in immunosuppressed patients. Neurology. 40(5):850-851.

LEON, J. S., WANG, K., ENGMAN, D. M. (2003). Myosin autoimmunity is not essential for cardiac inflammation in acute Chagas' disease. J. Immunol. 171(8):4271-4277.

LI, H., CUZNER, M. L., NEWCOMBE, J. (1996). Microglia-derived macrophages in early multiple sclerosis plaques. Neuropathol Appl Neurobiol. 22(3):207-215.

LIBOW, L. F., BELTRANI, V. P., SILVERS, D. N., GROSSMAN, M. E. (1991). Post-cardiac transplant reactivation of Chagas' disease diagnosed by skin biopsy. Cútis. 48:37-40.

LIVRAMENTO, J. A., MACHADO, L. R., SPINA-FRANCA, A. (1989). Cerebrospinal fluid abnormalities in 170 cases of AIDS. Arq Neuropsiquiatr. 47:326-331.

MACEDO, V., MARTINELLI, G., ALVES, P. S., CAMPOS, G., ALBENAZ, I. (1997). Cicloergometria na forma indeterminada da doença de Chagas. Arquivos Brasileiros de Cardiologia. 32:47.

MARSDEN, P. D., HAGSTROM, J. W. (1968). Experimental *Trypanosoma cruzi* infection in beagle puppies. The effect of variations in the dose and source of

infecting trypanosomes and the route of inoculation on the course of the infection. Trans R Soc Trop Med Hyg. 62(6):816-24.

MELO, R. C, FABRINO, D. L., D'AVILA, H., TEIXEIRA, H. C., FERREIRA, A. P. (2003). Production of hydrogen peroxide by peripheral blood monocytes and specific macrophages during experimental infection with *Trypanosoma cruzi* in vivo. Cell Biol Int. 27(10):853-61.

MELO, R. C., MACHADO, C. R. (1998). Depletion of radiosensitive leukocytes exacerbates the heart sympathetic denervation and parasitism in experimental Chagas' disease in rats. J. Neuroimmunol. 84(2):151-7.

MELO, R. C., MACHADO, C. R. (2001). *Trypanosoma cruzi*: peripheral blood monocytes and heart macrophages in the resistance to acute experimental infection in rats. Exp Parasitol. 97(1):15-23.

MENEZES, H., ALCÂNTARA, F. G. (1965). Distribuição dos parasitas (pseudo-cistos) no sistema nervoso central de ratos infectados experimentalmente pelo *Trypanosoma cruzi*. Rev. Goiana Med. 11:21-25.

METZE, K., LORAND-METZE, I., DE ALMEIDA, E. A., DE MORAES, S. L. (1991). Reactivation of Chagas' myocarditis during therapy of Hodgkin's disease. Trop. Geogr Med. 43(1-2):228-230.

MICHAILOWSKY, V., SILVA, N. M., ROCHA, C. D., VIEIRA, L. Q., LANNES-VIEIRA, J., GAZZINELLI, R. T. (2001). Pivotal role of interleukin-12 and interferon-gamma axis in controlling tissue parasitism and inflammation in the heart and central nervous system during *Trypanosoma cruzi* infection. Am. J. Pathol. 159(5):1723-1733.

MOLINA, H. A., KIERSZENBAUM, F. (1989). Interaction of human eosinophils or neutrophils with *Trypanosoma cruzi* in vitro causes bystander cardiac cell damage.

Immunology. 66(2):289-295.

MORATO, M. J., COLLEY, D. G., POWELL, M. R. (1998). Cytokine profiles during experimental Chagas' disease. Braz J. Med. Biol Res. 31: 123-125.

MORTARA, R. A., PROCOPIO D. O., BARROS H.C., VERBISCK, N.V., ANDREOLI, W.K., SILVA, R.B., DA SILVA, S. (1999). Features of host cell invasion by different infective forms of *Trypanosoma cruzi*. Mem. Inst. Oswaldo Cruz. 94 Suppl 1:135-137.

OKSENBERG, J. R., BROCKE, S. (1996). Leukocyte Recruitment in Inflammatory Disease, edited by Gary Peltz. Landes Company.

PARADA, H., CARRASCO, H. A., ANEZ, N., FUENMAYOR, C., INGLESSIS, I. (1997). Cardiac involvement is a constant finding in acute Chagas' disease: a clinical, parasitological and histopathological study. Int. J. Cardiol. 60(1):49-54.

PEREZ-RAMIREZ, L., BARNABE, C., SARTORI, A. M., FERREIRA, M. S., TOLEZANO, J. E., NUNES, E. V., BURGARELLI, M. K., SILVA, A. C., SHIKANAI-YASUDA, M. A., LIMA, J. N., DA-CRUZ, A. M., OLIVEIRA, O. C., GUILHERME, C., BASTRENTA, B., TIBAYRENC, M. (1999). Clinical analysis and parasite genetic diversity in human immunodeficiency virus/Chagas' disease coinfections in Brazil. Am. J. Trop. Med. Hyg. 61(2):198-206.

PETRY, K., EISEN, H. (1988). Chemical characterization of epitopes common to *Trypanosoma cruzi* and mammalian nervous cells. Mem. Inst. Oswaldo Cruz. 83 Suppl 1:498-501.

PETRY, K., VAN VOORHIS, W. C. (1991). Antigens of *Trypanosoma cruzi* that mimic mammalian nervous tissues: Investigations of their role in the autoimmune pathophysiology of chronic Chagas' disease. Rev. Immunol. 142: 151-156.

PIFANO, F., ANSELMI, A., DOMINGUEZ, A., ROMERO, J. (1966).Electrophysiology of the Chagasic heart in experimental conditions and its correlation with myocardial diseases in man. Rev. Venez Sanid Asist Soc. 31(1):91-102.

PITTELLA, J. E. H. (1993). Central nervous system involvement in Chagas' disease. An updating. Rev. Inst. Med. Trop. São Paulo. 35(2):111-116.

PITTELLA, J. E. H., CALIARI, M. V., LANA, M., TAFURI, W. L. (1995). Histopathological and immunohistochemical study of the brain in the acute and chronic phases of experimental trypanosimiasis cruzi (Be-62 and Be-78 strains) in dogs. In: XXII Annual Meeting on Basic Research in Chagas' Disease, Caxambu, Mem. Inst. Oswaldo Cruz. 90(1):80.

PRATA, A. (2001). Clinical and epidemiological aspects of Chagas disease. Lancet. Infect. Dis.1(2): 92-100.

PUIGBÓ, J. J., ACQUATELLA, H., GIORDANO, H. SUÁREZ, C. (1993).Analisis de los factores de riesgo en la cardiopatia chagásica crónica. Em: Madoery, R., Madoery, C., Cámera, M.L. (orgs). Actualizaciones en la Enfermedad de Chagas. Buenos Aires, Congresso Nacional de Medicina. 57-78.

QUEIROZ, A. C. (1975). Encefalomielite chagásica experimental em cães. Rev. Pat. Trop. 4(4):95-101.

QUEIROZ, A. C. (1978). Estudo das alterações encefálicas em casos humanos agudos da doença de Chagas. Rev. Pat. Trop. 7(1,2):13-22.

RAMIREZ, L. E., LAGES-SILVA, E., SOARES JUNIOR, J. M., CHAPADEIRO, E. (1993). Experimental hamster infection by *Trypanosoma cruzi*: the chronic phase. Rev. Soc. Bras. Med. Trop. 26(4):253-4.

RANSOHOFF, R. M., GLABINSK, A., TANI, M. (1996). Chemokines in immune-mediated inflammation of the central nervous system. Cytokine Growth Factor Rev. 7(1):35-46.

REZENDE, J. M. (1997). O aparelho digestivo na doença de Chagas: aspectos clínicos. Em: Dias, J. C. P., Coura (eds). Clínica e terapêutica da doença de Chagas. Uma abordagem prática para o clínico geral. Rio de Janeiro: FIOCRUZ Editora. 293-296.

RIBEIRO DOS SANTOS, R., HUDSON, L. (1981). Denervation and the immune response in mice infected with *Trypanosoma cruzi*. Clin Exp Immunol. 44(2):349-54.

RIBEIRO-DOS-SANTOS, R., PIRMEZ, C., SAVINO, W. (1991). Role of autoreactive immunological mechanisms in chagasic carditis. Res Immunol. 142(2):134-7. Review.

RINKARDT, N. E., KRUTH, S. A., KAUSHIK A. (1999). The effects of prednisone and azathioprine on circulating immunoglobulin levels and lymphocyte subpopulations in normal dogs. Can J. Vet Res. 63(1):18-24.

ROCHA, A., DE MENESES, A. C., DA SILVA, A. M., FERREIRA, M. S., NISHIOKA, S. A., BURGARELLI, M. K., ALMEIDA, E., TURCATO JUNIOR, G., METZE, K., LOPES, E. R. (1994). Pathology of patients with Chagas' disease and acquired immunodeficiency syndrome. Am. J. Trop. Med. Hyg. 50(3):261-268.

ROSSI, M.A. Fibrosis and inflammatory cells in human chronic chagasic myocarditis: scanning electron microscopy and immunohistochemical observations. Int. J. Cardiol. 66**:** 183-194, 1998.

RUBIN, L. L., STADDON, J. M. (1999). The cell biology of the blood-brain barrier. Annu Rev. Neurosci. 22:11-28.

SCHMUNIS, G. A. (1997). Tripanossomíase americana: seu impacto nas Américas e perspectivas de eliminação. Em: Dias, J. C. P., Coura, J. R. (eds). Clínica Terapeutica da doença de Chagas. Uma abordagem prática para o clínico geral. Rio de janeiro: Fiocruz Editora. 11-28.

SEDGWICK, J. D. (1997). T-lymphocyte activation and regulation in the central nervous system. Biochem. Soc. Trans. 25(2):673-679.

SHORTMAN, K., WU, L. (2004). Are dendritic cells end cells? Nat. Immunol. 5:1105–1106.

SILVA, A. A., ROFFÊ, E., MARINO, A. P., SANTOS, P. V. A., QUIRICO-SANTOS, T., PAIVA, C. N., LANNES-VIEIRA, J. (1999). Chagas' Disease Encephalitis: Intense CD8+ Lymphocytic Infiltrate Is Restricted to the Acute Phase, but Is Not Related to the Presence of *Trypanosoma cruzi* Antigens. Clin Immunol. 92(1):56-66.

SILVA, G. C., NAGIB, P. R. A., CHIARI, E., ROOIJEN, N. V., MACHADO, C. R. S., CAMARGOS, E. R. S. (2004). Peripheral macrophage depletion reduces central nervous system parasitism and damage in Trypanosoma cruzi-infected suckling rats. Journal of Neuroimmunology. 149: 50-58.

SILVA, J. S., VESPA, G. N., CARDOSO, M. A., ALIBERTI, J. C., CUNHA, F. Q. (1995). Tumor necrosis factor alpha mediates resistance to *Trypanosoma cruzi* infection in mice by inducing nitric oxide production in infected gamma interferon-activated macrophages. Immun. 63(12):4862-4867.

SNARY, D., FLINT, J. E., WOOD, J. N., SCOTT, M. T., CHAPMAN, M. D., DODD, J., JESSELL, T. M., MILES, M. A. (1983). A monoclonal antibody with specificity for *Trypanosoma cruzi*, central and peripheral neurones and glia. Clin Exp Immunol. 54(3):617-24.

SNEDECOR, G.W., COCHRAN, W.G. (1989). Statistical methods ed. Yowa State University press. 8a edição. Ames Yowa.

SOUZA CAMPOS, E. (1927a). Estudos sobre uma raça neurotrópica de *Trypanosoma cruzi*. Na. Fac. Méd. São Paulo. 2:197-201.

SOUZA, M. M., FRANCO, M., ALMEIDA, D. R., DINIZ, R. V., MORTARA, R. A., DA SILVA, S., REIS DA SILVA PATRICIO, F. (2001). Comparative histopathology of endomyocardial biopsies in chagasic and non-chagasic heart transplant recipients. J. Heart Lung Transplant. 20(5):534-43.

SPINA FRANÇA, A., LIVRAMENTO, J. A., MACHADO, L. R., YASUDA, N. (1988). *Trypanosoma cruzi* antibodies in the cerebrospinal fluid: a search using complement fixation and immunofluorescence reactions. Arq. Neuropsiquiatr. 46(4):374-8.

STORINO, R., BARRAGÁN, H. (1994). Epidemiologia. Em : Storino, R., Milei, J. (eds). Enfermedad de Chagas. Buenos Aires: Mosby Ed. 51-74.

STOUT, R. D., SUTTLES, J. (2005). Immunosenescence and macrophage functional plasticity: dysregulation of macrophage function by age-associated microenvironmental changes. Immunol. Rev. 205: 60–71.

SUCKLING, A. J., RUMSBY, M. G., BRADBURY, M. W. (1985). The Blood Brain Barrier in Health and Disease. Ellis Horwood, Chichester.

TAFURI, W. L., LANA, M., CHIARI, E., CALIARI, M. V., BAMBIRRA, E. A., RIOS-LEITE, V. H., BARBOSA, A. J. A. (1988). O cão como modelo experimental para o estudo da doença de Chagas. Rev. Soc. Bras. Med. Trop. 22(2):82-83.

TANOWITZ, H. B., KAUL, D. K., CHEN, B., MORRIS, S. A., FACTOR, S. M., WEISS, L. M., WITTNER, M. (1996). Compromised microcirculation in acute murine *Trypanosoma cruzi* infection. J. Parasitol. 82(1):124-30.

TARLETON, R. L, SUN, J., ZHANG, L., POSTAN, M. (1994). Depletion of T-cell subpopulations results in exacerbation of myocarditis and parasitism in experimental Chagas' disease. Infect. Immun. 62(5):1820-9.

TARLETON, R. L. (2001). Parasite persistence in the aetiology of Chagas disease. Int. J. Parasitol. 1;31(5-6):550-4.

TARLETON, R. L., GRUSBY, M. J., POSTAN, M., GLIMCHER, L. H. (1996). *Trypanosoma cruzi* infection in MHC-deficient mice: further evidence for the role of both Class I- and Class II-restricted T cells in immune resistance and disease. Int. Immunol. 8:12.

TEIXEIRA, M. L., REZENDE FILHO, J., FIGUEREDO, F., TEIXEIRA, A.R. (1980). Chagas' disease: selective affinity and cytotoxicity of *Trypanosoma cruzi*-immune lymphocytes to parasympathetic ganglion cells. Mem. Inst. Oswaldo Cruz. 75(3-4):33-45.

TIBBETTS, R. S., MCCORMICK, T. S., ROWLAND, E. C., MILLER, S. D., ENGMAN, D. M. (1994). Cardiac antigen-specific autoantibody production is associated with cardiomyopathy in *Trypanosoma cruzi*-infected mice. J. Immunol. 152(3):1493-1499.

TOMAN, M., FALDYNA, M., KNOTIGOVA, P., POKOROVA, D., SINKORA, J. (2002). Postnatal development of leukocyte subset composition and activity in dogs. Vet. Immunol. Immunopathol. 87(3-4):321-6.

TORRES, C. M., VILLAÇA, J. (1919). Encefalite e mielite causadas por um Tripanosomo (*T. cruzi*). Mem. Inst. Oswaldo Cruz. 11(1):80-89.

VAN VOORHIS, W. C., EISEN, H. Fl-160. (1989). A surface antigen of *Trypanosoma cruzi* that mimics mammalian nervous tissue. J Exp Med. 169(3):641-52.

VICHI, F. L. (1964). Destruição de neurônios motores na medula espinhal de ratos na fase aguda da moléstia de Chagas. Rev. Inst. Méd. Trop. São Paulo. 6(4):150-154.

VILLELA, E. (1932). Elementos do sistema nervoso central parasitados pelo *Trypanosoma cruzi*. Mem. Inst. Oswaldo Cruz. 26(1):77-81.

VORBRODT, A. W., DOBROGOWSKA, D. H. (2003). Molecular anatomy of intercellular junctions in brain endothelial and epithelial barriers: electron microscopist's view. Brain Res Rev. 42(3):221-242.

WEBER, K. T., BRILLA, C. G., JANICKI, J. S. (1993). Myocardial fibrosis: functional significance and regulatory factors. Cardiovasc. Res. 27(3):341-8.

WEKERLE, H., LININGTON, C., LASSMANN, H. (1986). Cellular immune reactivity within the central nervous system. Trends. Neurosc. 6:271-277.

WILLIAMS, K., ULVESTAD, E., HICKEY, W. F. (1994). Immunology of multiple sclerosis. Clin. Neurosci. 2(3-4):229-45.

WOOD, J. N., HUDSON, L., JESSELL, T. M., YAMAMOTO, M. (1982). A monoclonal antibody defining antigenic determinants on subpopulations of mammalian neurones and *Trypanosoma cruzi* parasites. Nature. 4;296(5852):34-8.

WORLD HEALTH ORGANIZATION. (1984). Report of the Scientific Working Group on the development and evaluation of models for Chagas' disease. Geneva.

WORLD HEALTH ORGANIZATION. (2003). Chagas Disease. In: TDR. Switzerland.

ZHANG, L., TARLETON, R. L. (1996). Characterization of cytokine production in murine *Trypanosoma cruzi* infection by in situ immunocytochemistry: lack of association between susceptibility and type 2 cytokine production. Eur. J. Immunol. 26(1):102-9.

ZHANG, M., TANG, H., GUO, Z., AN, H., ZHU, X., SONG, W., GUO, J., HUANG, X., CHEN, T., WANG, J., CAO, X. (2004). Splenic stroma drives mature dendritic cells to differentiate into regulatory dendritic cells. Nat. Immunol. 5:1124–1133.